BÖLÜM 24

OMURGA ANOMALİLERİ (SKOLYOZ, KİFOZ, LORDOZ VE DİSK HERNİASYONLARI)

Öğr. Gör. Muhammed YURTSEVEN, Öğr. Gör. Muhammed Hüseyin PEKEREN

1. **Adı-soyadı:** Öğr. Gör. Muhammed YURTSEVEN
Kurum: İstanbul Gelişim Üniversitesi, Sağlık Hizmetleri Meslek Yüksekokulu **Cep Tel:** 0531 406 99 35 / 0212 422 70 00 Dahili: 522
E-posta: myurtseven@gelisim.edu.tr
Yazışma adresi: Cihangir, Şehit Jandarma Komando, J. Kom. Er Hakan Öner Sk. No:1, 34310 Avcılar/İstanbul, Sağlık Hizmetleri Meslek Yüksekokulu, C Blok

2. **Adı-soyadı:** Öğr. Gör. Muhammed Hüseyin PEKEREN
Kurum: İstanbul Gelişim Üniversitesi, Sağlık Hizmetleri Meslek Yüksekokulu **Cep Tel:** 0533 566 31 26 / 0212 422 70 00 Dahili: 522
E-posta: mhpekeren@gelisim.edu.tr
Yazışma adresi: Cihangir, Şehit Jandarma Komando, J. Kom. Er Hakan Öner Sk. No:1, 34310 Avcılar/İstanbul, Sağlık Hizmetleri Meslek Yüksekokulu, C Blok

1. SKOLYOZ

"Skolyoz" terimi, eski Yunanca "skolios" (kavisli, çarpık) kelimesinden türemiştir ve ilk olarak Galen (MS 130-201) tarafından bulunmuştur.

Skolyoz, çocuklarda ve ergenlerde en sık görülen spinal bozukluktur. Bir skolyoz, omurganın >10° yan yana eğriliği ile karakterizedir, genellikle omurların rotasyonu ve çoğu zaman torasik eğrilerde azalmış kifoz ile birlikte görülen patolojik bir durumdur (2) (Şekil-1).



Şekil 1. Skolyoz Genel Omurga Görünümü

Skolyoz hastaları başlangıç yaşı, etiyolojisi, şiddeti ve eğriliğin tipine göre farklı tiplerde sınıflandırılır. Her tip, eğri ilerleme hızı, üç boyutlu deformitenin derecesi ve modeli gibi farklı özellikler gösterir. Eğrinin yüksek oranda ilerlemesi ve skolyozun erken başlangıcı, torasik yetmezlik sendromu gibi idiyopatik skolyozda kötü bir sonuç için negatif prediktif parametrelerdir (3).

İki ana skolyoz grubu, idiyopatik skolyoz ve idiyopatik olmayan skolyozdur. İdiyopatik skolyoz tanısı, idiyopatik olmayan bir skolyoz dışlanırsa konur.

<u>İdiyopatik olmayan skolyoz aşağıdaki alt gruplara ayrılır.</u>

1.1.Konjenital skolyoz

Konjenital skolyoz, hemivertebra, tek taraflı veya blok şeklinde vertebraların malformasyonundan kaynaklanır (Şekil-2). Doğumda klinik olarak belirgin olmayabilir ancak ergenliğe kadar gelişir. (4)

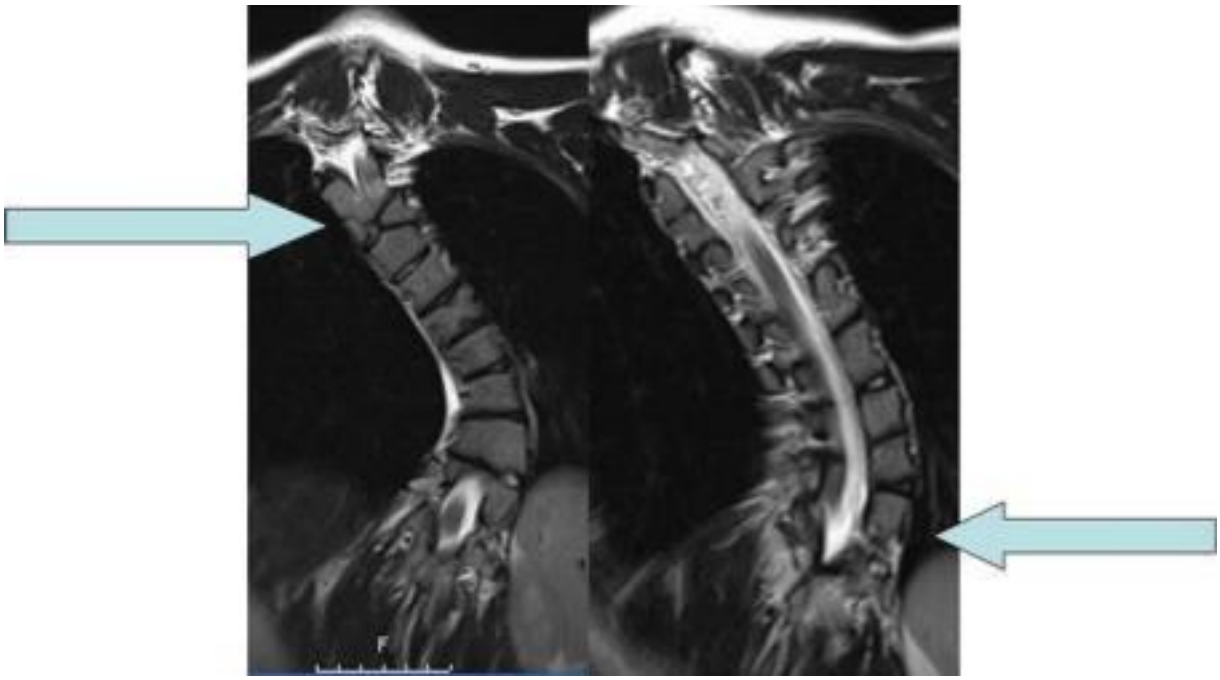

Şekil 2. Vertebra Malformasyonu (9)

1.2.Nöromüsküler skolyoz

Nöromüsküler skolyoz, serebral palsi, spinal müsküler atrofi, spina bifida, kas distrofileri veya omurilik yaralanmalarında olduğu gibi omurganın aktif (kas) stabilizatörlerinin yetersizliğinden kaynaklanır (5).

1.3.Mezenkimal skolyoz:

Mezenkimal skolyoz, Marfan sendromu, mukopolisakkaridoz, osteogenezis imperfekta, inflamatuar hastalıklar veya göğüs cerrahisi (açık kalp cerrahisi) sonrası postoperatif dönemde olduğu gibi omurganın pasif stabilizatörlerinin yetersizliğinden kaynaklanır (1).

1.4.Adolesan idiyopatik skolyoz

Adolesan idiyopatik skolyoz (AIS), çocuklarda en sık görülen idiyopatik skolyoz tipi olan 11-18 yaş civarında erken yaşlarda ortaya çıkan üç boyutlu bir omurga deformitesidir. AIS prevalansı dünya çapında %0.47 ila %5.20 arasındadır (1). Adölesan dönemindeki skolyoz vakalarının yaklaşık %90'ını oluşturur(Şekil-3).

<u>İdiyopatik skolyoz aşağıdaki alt gruplara ayrılır:</u>

1.5.İnfantil skolyoz

İnfantil skolyoz 0-3 yaşlarında gelişir ve prevalansı %1'dir.

1.6.Juvenil skolyoz

Juvenil skolyoz 4-10 yaşlarında gelişir ve çocuklarda tüm idiyopatik skolyozların %10-15'ini oluşturur(6), tedavi edilmeyen eğrilikler ciddi kardiyopulmoner komplikasyonlara neden olabilir ve 30° ve üzeri eğrilikler ilerleme eğilimi gösterir, bunların %95'i hastaların cerrahi bir işleme ihtiyacı vardır (6).

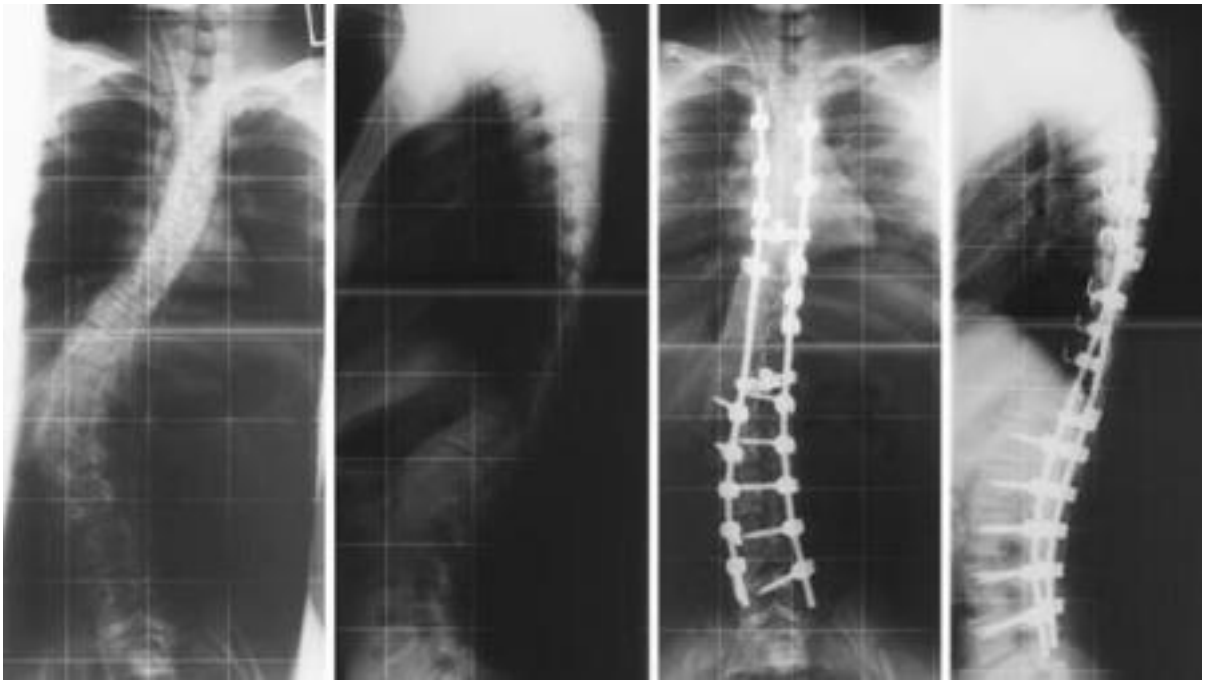

Şekil 3. Adolesan idiyopatik skolyozu olan 16 yaşında kadın hasta radyolojik görünümü (9)

1.7.Yetişkin skolyozu:

Skolyoz, 25 yaş üstü yetişkinlerde %8'den fazla prevalansa sahiptir ve yaşlanan omurgadaki dejeneratif değişikliklerin neden olduğu 60 yaş üzerinde %68'e kadar yükselir(7,8).

2. SKOLYOZ DEĞERLENDİRMESİ

Skolyozlu hastaların değerlendirilmesi, ayrıntılı bir öykü ve ayrıntılı bir fizik muayene ile başlar; bu, idiyopatik olmayan nedenleri belirlemeyi ve skolyozun hızlı ilerlemesi ile ilişkili özellikleri tanımlamayı amaçlar(9).

2.1.Hikaye

Hikayedeki anahtar noktalar; başlangıç yaşı, spinal deformitenin ilerleme öyküsü ve eğriliğin nasıl ve kim tarafından (çocuk, ebeveyn, okul taraması veya birincil doktor tarafından) fark edildiğini içerir. Olağan başvuru şikayeti göğüs duvarı veya sırt asimetrisidir. Adölesan

dönemdeki kızlar bazen göğüs asimetrisinden, eşit olmayan omuzlardan, düzensiz belden ve kıyafet giymekte zorluktan şikayet ederler.

Ağrı, nörolojik veya solunum yolu gibi ilişkili semptomlar araştırılmalıdır. Ağrı, skolyozun belirgin bir özelliği olmamasına rağmen, AIS'li hastaların yaklaşık dörtte biri, çoğunlukla benign ve nonspesifik ağrı ile başvurur (10).
Skolyoz ve göğüs duvarı deformitesi ile başvuran bir çocukta solunum güçlüğü ve gelişme geriliği öyküsü pulmoner yetmezlik sendromunu düşündürebilir. Bu nedenle bu hastalarda daha ileri pulmoner değerlendirme yapılması gerekebilir.

Değerlendirmeyi yapan kişi, duyusal veya motor güçsüzlük ve koordinasyon, yürüme ve denge güçlüğü gibi nörolojik semptomları tanımlamaya çalışmalıdır. Herhangi bir bağırsak veya mesane semptomu siringomyeli, tümör veya gergin kord gibi intraspinal tanılara sekonder olarak gelişebilir.

Skolyoz ile başvuran bir çocuk için gebelik sırasındaki herhangi bir hastalık, alınan ilaçlar, gebelik süresi, doğum şekli ve doğum ağırlığı gibi ayrıntılı bir perinatal öykü alınmalıdır. Hem motor hem de bilişsel gelişim öyküsü de not edilmelidir, çünkü bunlar nöromüsküler veya sendromik skolyoz nedenlerini gösterebilir.

Adolesan hastalar için, adolesan büyüme atakları öyküsü ve kızlarda menarş durumu (hem başlangıç hem de süre) gibi diğer olgunluk göstergeleri önemlidir. Eğrinin ilerleme riski ve tedavi yöntemleri, kalan spinal büyüme miktarına bağlıdır.

Ailede herhangi bir skolyoz öyküsü not edilmelidir, çünkü sıklıkla AIS ile ilişkili genetik bir bileşen vardır(11). Nöromüsküler hastalar için, planlanmış herhangi bir cerrahi tedaviyi etkileyebilecek ilaçlar da dahil olmak üzere ilişkili komorbiditeleri not etmek önemlidir.

2.2.FİZİK MUAYENE

Fizik muayene, skolyoz hastalarında genel bir tepeden tırnağa muayeneyi içermelidir. Adölesan idiyopatik skolyozlu hastanın muayenesi, hastanın bütün sırtı, omuzları ve her iki iliak kanatları görülecek şekilde, tercihen çıplak yapılmalıdır (12). Ayrıca Skolyoz Araştırma Derneği, Kuzey Amerika Pediatrik Ortopedi Derneği, Amerikan Ortopedi Cerrahları Akademisi ve Amerikan Pediatri Akademisi, kızların 10 ve 12 yaşlarında olmak üzere iki kez, 13 veya 14 yaşında bir kez olacak şekilde fizik muayeneden geçmesi gerektiği konusunda hemfikirdir(18). Bunun için geliştirilen yöntemler aşağıda sıralanmıştır.

2.2.1. Adams öne eğilme testi

Öne eğilme testinin yapılabilmesi için hasta kıyafetlerini iç çamaşırı kalacak şekilde çıkarır. Fizyoterapist eşliğinde hasta sırtını gösteren bir şekilde ayakta dik bir pozisyon alır. Hastadan önce dik durması, ardından ayak parmaklarına doğru öne eğilmesi istenir (Şekil-4). Hastada asimetri ve eğrilik görülürse skolyoz için ileri radyolojik ve ortopedik değerlendirme yapılarak gecikmeden skolyoz tedavisine başlanmalıdır (13,14,15,16).



Şekil 4. Adams Öne Eğilme Testi

2.2.2. Omuz Seviyesi fark ölçüm testi

Omuz yükseklik seviyelerini ölçmek için bireyden rahat pozisyonda ve ayakta durması istenir. Omuzda belirlenen akromion seviyeleri arasındaki mesafe farkı ölçülür. Bu test yöntemiyle yüksekte kalan omuz tarafına doğru omurgalarda kayma varlığı saptanır (13,16).

2.2.3. Skapula açılanma testi

Omurgadaki açısal farkı değerlendirmek için vertebraların spinoz çıkıntıları işaretlenir. Başın orta seviyesinden tutulan çekül ile omurganın rotasyon yaptığı yön tespit edilir (17).

2.3. SKOLYOMETRE İLE DEĞERLENDİRME

Skolyometre, vücut asimetrisi için basit, güvenilir ve ucuz bir ölçüm cihazıdır. Skolyozda spinal rotasyon ve toraks deformasyonunun derecesini verir. Skolyoz değerlendirmesi, skolyoz tanı ve tedavisinde radyolojik ölçümlerle birlikte kullanıldığında yüksek tanı değeri olan bir yöntemdir(19) (Şekil-5 ve Şekil-6).



Şekil 5. Skolyometre



Şekil 6. Skolyometre ile Ölçüm Örneği

2.4.RADYOGRAFİK DEĞERLENDİRME

2.4.1. Düz Radyografi

Skolyoz şüphesi olan hastaların ilk radyografik değerlendirmesi ayakta posterior-anterior (PA) ile yapılır ve tüm omurganın lateral radyografisi kalça eklemlerini tek bir filmde içerir (Şekil

7) (9). Eğer bacak boyu farklılığı varsa ayakta grafiler çekilirken pelvisi hizalamak için kısa bacağın altına uygun boyutta tahta blok yerleştirilerek düzeltilmelidir. Bir hasta bağımsız olarak ayakta duramayacak kadar küçükse(yaşça) sırtüstü radyografi ve tekerlekli sandalye ambulatörleri için oturma radyografisi alınır.

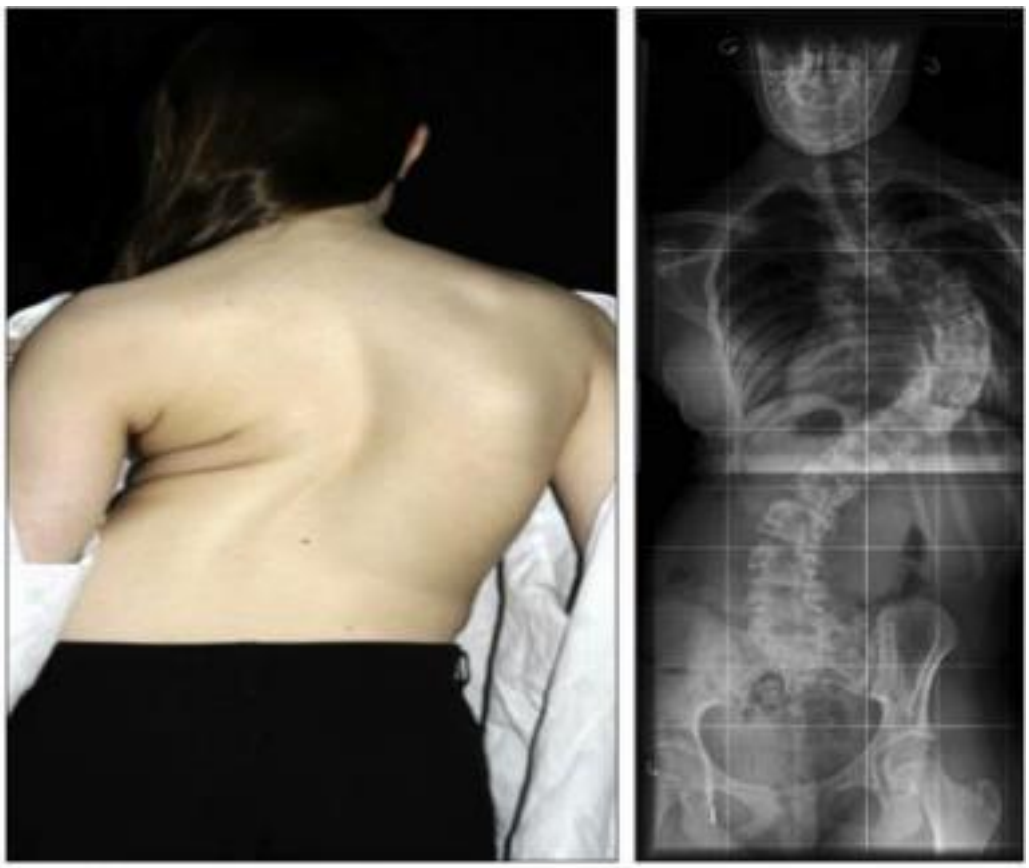

Şekil 7. Skolyoz Düz Radyografi(9)

2.5.BİLGİSAYARLI TOMOGRAFİ TARAMASI

Konjenital anormallikleri değerlendirmek veya şüpheli tümör nedenini araştırmak dahil olmak üzere anatomiyi daha fazla tanımlamak için bilgisayarlı tomografi (BT) taraması kullanılabilir. Akciğer fonksiyon testlerine uyum sağlayamayan genç hastalarda 3 boyutlu akciğer hacminin değerlendirilmesinde de BT kullanılabilir (9).

2.6.MANYETİK REZONANS GÖRÜNTÜLEME (MRG)

Erken başlangıçlı skolyoz ile başvuran tüm hastalarda MRG endikedir (Şekil-8). Fakat ağrı, atipik eğrilik paterni, görülen büyük eğrilik, hızlı ilerleyen eğrilik veya anormal nörolojik muayene sonuçları olan hastalar dışında AIS'li hastalarda rutin olarak uygulanmaz. Herhangi bir beklenmedik intraspinal anormalliği ekarte etmek için skolyozlarının operatif tedavisine ihtiyaç duyan herhangi bir hasta için MRG taraması son yıllarda popüler olrak kullanılan bir

yöntemdir (9).

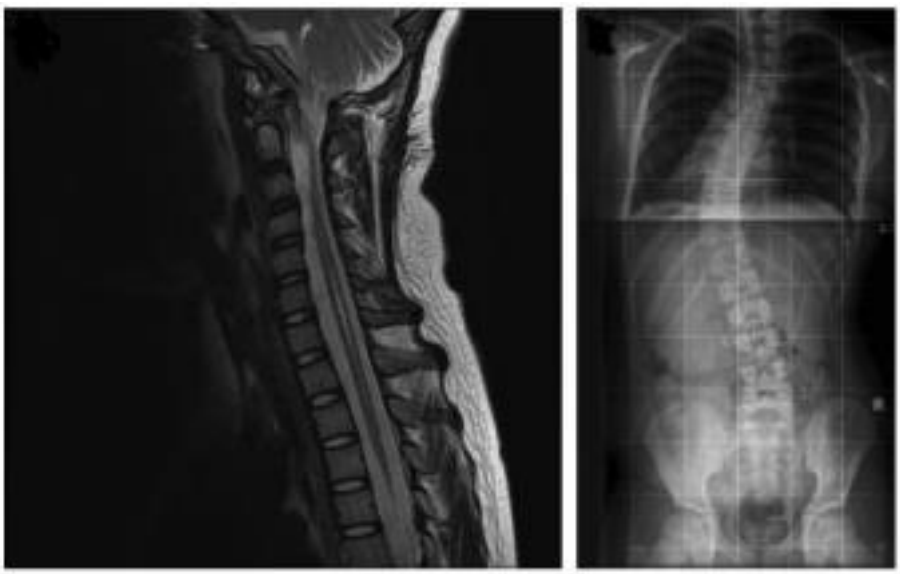

Şekil 8. Skolyozlu 9 yaşındaki bir çocuğun MRG'si. Aynı hastanın sol ana torasik eğri paternini gösteren PA radyografisi(9)

2.7.DİĞER DEĞERLENDİRMELER

Bu değerlendirmelerin yanı sıra skolyoz hastalarında fonksiyonel değerlendirme, yaşam kalitesi, eklem hipermobilitesi ve genetik değerlendirme gibi ayrıntılı değerlendirme uygulamaları literatürde açıklanmıştır (20).

3. SKOLYOZ TEDAVİ

Skolyoz tedavisinde temel amaç deformite açısını 50 derecenin altında tutmaktır. Tedavi seçenekleri, eğrinin büyüklüğü, eğrinin tipi ve yeri, deformitenin ilerleme seviyesi ve hastanın psikososyal faktörleri dahil olmak üzere çeşitli faktörlere dayanmaktadır. Genel başlıklarıyla tedavi; gözlem, egzersiz, ortez ve cerrahi temel başlıklarında uygulanmaktadır (9, 20).

3.1.GÖZLEM

Gözlem, skolyoza yaklaşımın ilk adımıdır ve belirli bir takip periyodu ile düzenli klinik değerlendirmeden oluşur. Bu izlemin süresi, spesifik klinik duruma göre 2 ve 3 kez hatta 36-60 ay arasında değişebilir. Klinik değerlendirmenin radyografi almayı içermesi gerekmez. Radyografiler genellikle alternatif klinik değerlendirmeler sırasında gerçekleştirilir (20).

3.2. EGZERSİZ

Fizyoterapötik skolyoza özgü egzersizler(FSÖE), FSÖE, bazı skolyoz sonuçları üzerinde etkisi olduğuna dair kanıt bulunan ve skolyoz ve spinal bozukluklarda rehabilitasyon üzerine geliştirilmiş fizyoterapi egzersiz programlarını içeren bir kılavuzda yayınlanmıştır (20). Bunlar, terapötik seansların sıklığı, tekniklerin karmaşıklığına, motivasyona ve hastanın tedaviyi gerçekleştirme yeteneğine bağlı olarak haftada iki ila yedi gün arasında değişir. Hasta tam olarak işbirliği yapmaya istekliyse, uzun süreli ayaktan fizyoterapi seansları genellikle haftada iki ila dört kez yapılır. Gerçek egzersiz şekli, esas olarak seçilen terapötik yöntemin tipine bağlı olarak değişiklik gösterir. İçerik olarak;

• 3 boyutlu otomatik düzeltme

• Günlük yaşam aktiviteleri eğitimi

• Düzeltilmiş postürün stabilizasyonu

• Hasta eğitimi gibi yaklaşımları içerir (20).

3.3. ORTEZ

Ortez kullanımında ana terapötik amaç, skolyoz eğrilerinin ilerlemesini durdurmaktır. Bu anlamda birçok tasarım geliştirilmiştir (20). Kullanılan en yaygın ortez Boston olarak bilinen torakolumbosakral ortezdir (9) (Şekil-9). Bunun dışında Milwaukee, Boston, Lyon ve Chêneau gibi ortezler de bulunmaktadır(20). Kullanım zamanlamasına göre de; gece takılan rijit (8-12 saat), yarı zamanlı (12-20 saat) rijit, tam zamanlı rijit (20-24 saat) ve alçılama gibi şekilleri mevcuttur (21, 22).



Şekil 9. Torakolumbosakral ortez ile tedavi edilen skolyozlu bir hasta(9)

3.4.CERRAHİ

Eğriliği 45'in üzerinde olan hastalarda cerrahi tedavi önerilir. Cerrahi tedavinin amacı, spinal dengeyi ve hizlanmasını iyileştirirken eğriliğin ilerlemesini durdurmaktır. Bu amaca, enstrümantasyon ve kemik grefti yoluyla omurganın kaynaşmasını sağlayarak ulaşılır. Füzyon teknikleri, kanca ve çubuk kullanımlarından, teller ile segmental fiksasyonuna ve sonrasında yeni nesil pedikül vidaları ile segmental fiksasyona kadar yıllar içinde gelişmiştir (Şekil-10).

Tüm fiksasyon tekniklerinin altında yatan ilke, kancalar, teller veya pedikül vidaları dahil olmak üzere demirlerin omurlara yerleştirilmesini ve bunları bir ikili çubuk yapısına bağlamayı içerir. Füzyon, eğri tipine, büyüklüğüne, iskelet olgunluğuna ve cerrahın mevcut beceri setine bağlı olarak anterior, posterior veya her iki yönden de uygulanabilir. Ameliyat öncesi planlamada dikkate alınması gereken faktörler arasında eğrilik tipi ve büyüklüğü, omurga dengesi, eğriliğin mobilitesi ve iskelet olgunluğu seviyesi yer alır (9).

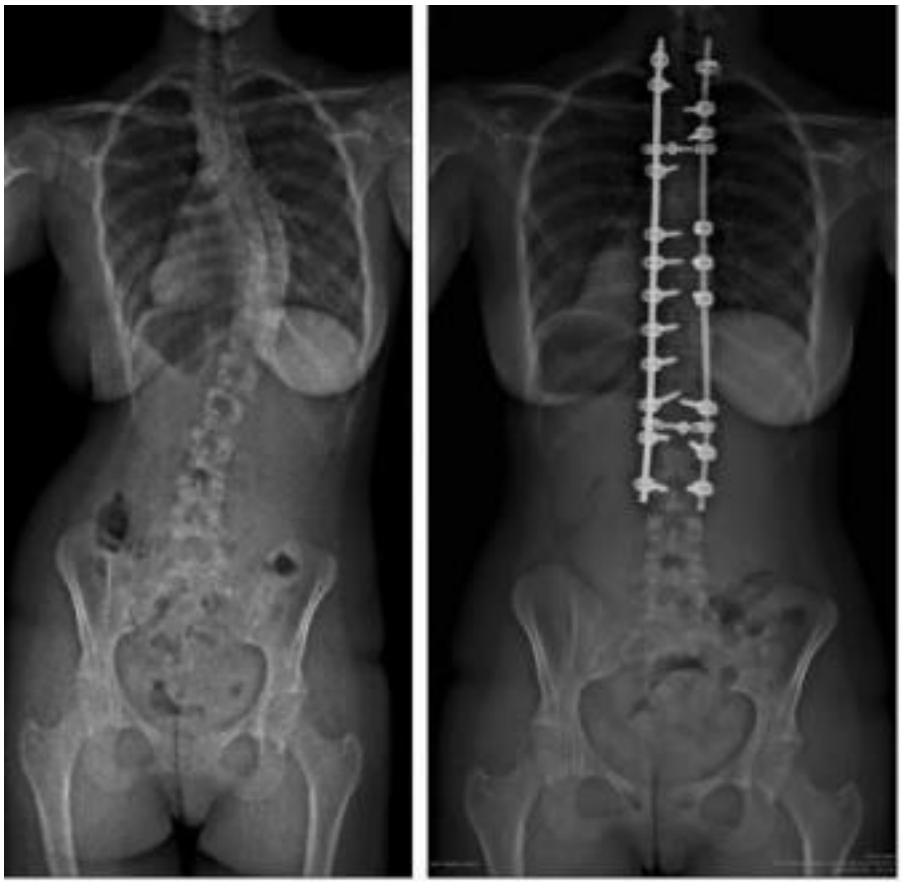

Şekil 10. Skolyoz Cerrahi Sonrası Radyografi(9)

1. KİFOZ VE LORDOZ

Lateralden bakılınca S şeklinde bir eğriye sahip omurga, vücut iskeletinin önemli bir bileşenidir. Bu yapı, uygun vücut pozisyonunu ve postürünü koruyarak farklı aktiviteler sırasında vücudu destekler (24,25) (Şekil-11).

Omurganın normal dizilimi; kas, kemik ve eklemlere bağlıdır; bu nedenle, omurga kaslarının zayıflığı, genellikle pozisyonel anormallikler olarak adlandırılan vücudun statik ve dinamik dengesizliklerine yol açmaktadır (25). İskelet anormallikleri, psikolojik, sosyal ve fizyolojik işlev üzerinde istenmeyen etkileri olan hareket eksikliğinden ve uygun olmayan hareket modellerinden kaynaklanır (26).

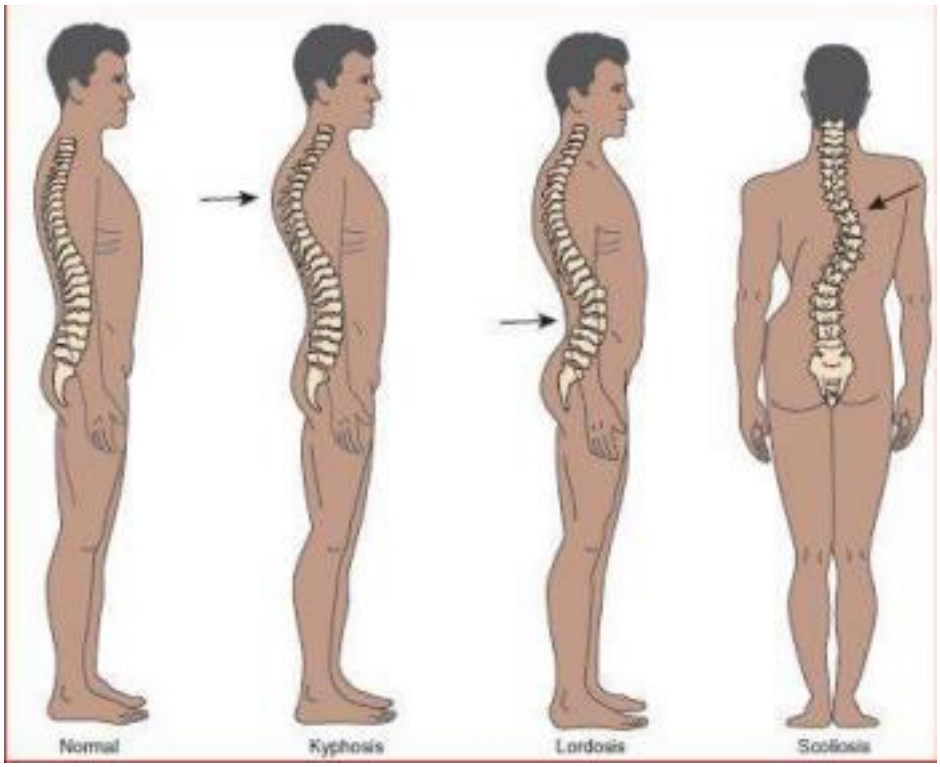

Şekil 11. Kifoz ve Lordoz Postüral Görünümü

Kifoz terimi genellikle torasik omurganın ön içbükey eğriliği olarak tanımlanır. Artmış torasik kifoz, başın anteriora doğru tilti, düzleşmiş lomber lordoz aynı zamanda kalça ve diz fleksiyonu ve azalmış ayak dorsifleksiyon ile kendini göstermektedir (27, 28, 29). Konjenital anomaliler, nöromuskuler hastalıklar, Scheuermann hastalığı ve pozisyonel zorluklar torasik kifoza neden olmada önemli rol oynar. Göğüs kaslarının kısalması ve solunum kaslarının zayıflığı ile birlikte kifoz olarak bilinen torasik omurganın arkının artması, göğüs hacmini ve akciğer hacmini azaltarak pulmoner sistemi etkiler (30).

Lomber lordoz, lomber vertebra ve intervertebral disklerin kamalanmasıyla oluşan omurganın ventral eğriliğidir (31). Birçok çalışma lomber lordozun klinik ve fonksiyonel önemini göstermiştir (32). Lomber lordoz sagital dengenin korunmasında önemli bir bileşendir. Bazı araştırmalara göre lomber lordoz arttıkça torasik kifoz da artar; bununla birlikte, bazı çalışmalar, lordozdaki bir artışın, kifozda bir azalmanın eşlik ettiğini göstermiştir (26). Bu nedenle bu iki durum arasındaki ilişki klinik durumlara göre farklılık göstermektedir.

2. KİFOZ VE LORDOZ DEĞERLENDİRME

2.1. Radyolojik değerlendirmeler

Spinal eğrilerin değerlendirilmesi en sık kullanılan yöntem olan ayakta radyografiler ile mümkündür (33). Ancak bu yöntem, yüksek maliyeti ve iyonlaştırıcı radyasyona maruz

kalması nedeniyle ideal bir teknik olarak görülmemektedir (34). EOS teknolojisinin

kullanımı, genel sagital dengenin iyi bir analizidir. Düşük dozlu bir X-ray sistemi kullanan bu teknik, omurganın dik pozisyonda elde edilen 2 boyutlu X-ışınları cinsinden 3 boyutlu(3D) modellenmesine olanak sağlar (35). Skolyoz ve sagital denge ile pelvik parametreler hakkında bilgi hazırlar (35). EOS yazılımı, anatomik referanslar açısından kemiğin 3D modellemesini gerçekleştirir (Şekil-12).

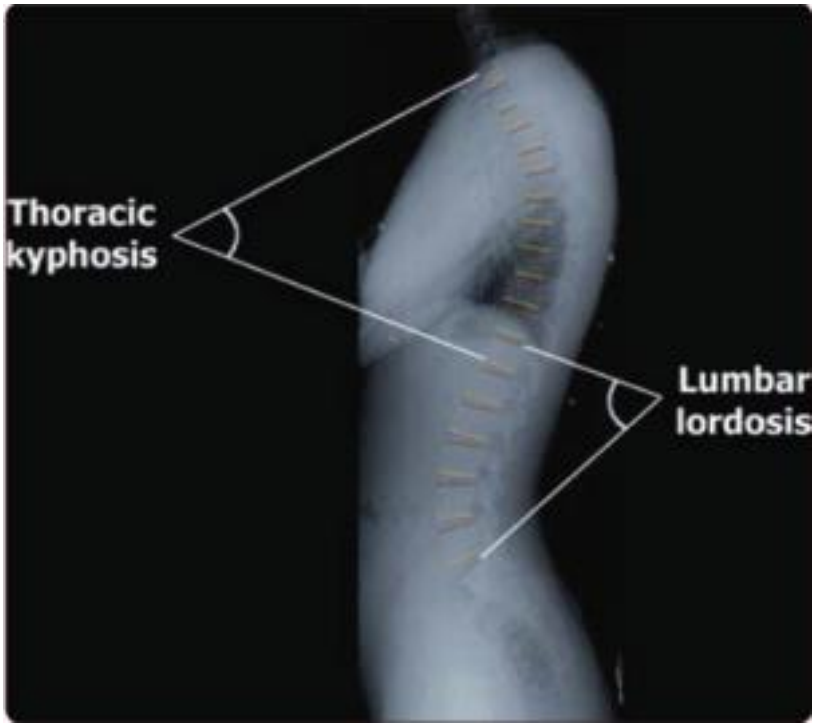

Şekil 12. Kifoz ve Lordoz Radyolojik Değerlendirme(35)

2.2. Klinik değerlendirmeler

2.2.1. Ayakta Kalça Uzatma testi: Hastaya ayakta dururken kalça ekstansiyonu yapar. Hasta aşırı lomber hareket olmadan kalça ekstansiyonuna geçemiyorsa lumbopelvik ritimden yoksundur. Lomber lordozlu bireyler genellikle lomber omurgadan kalça ekstansiyonunu başlatır (36).

2.2.2. 180 derecelik omuz fleksiyon testi: Hastanın kollarını tamamen yukarı kaldırmasını sağlanır ve çekirdek kas gruplarının (Alt göğüs kafesinden başlayan ve kalçaya kadar uzanan kaslar) harekete nasıl tepki verdiğine bakılır. Genel olarak, hasta bel omurgasını aşırı lordoza getirecek ve belde bir kamalaşma oluşturacaktır (36).

2.2.3. Düz bacak kaldırma: Hastanın bir bacağını havaya kaldırmasıyla birlikte çekirdek kas grubu stabilitesini değerlendirmesi sağlanır. Hasta genellikle çekirdek kas grubu kuvvetsizliğine bağlı olarak belini aşırı derecede lordoza getirecektir (36).

2.3. Noninvaziv ölçümler

Torakolomber omurganın sagital konfigürasyonunun ve hareketliliğinin noninvaziv ölçümleri için kayda değer sayıda alet tanımlanmıştır. Bu aletler; debrunner kifometresi,

inklinometre ve esnek bir cetvel şeklindedir (26, 37). Aynı zamanda kamerası bulunan bilgisayar sistemleri de kullanılmaktadır. Vücudun belirli bölgelerine (baş, boyun, kalça, baldır kasları çevresine) sistemin parçaları yerleştirilir. Daha sonra pozisyon farklılıklarını algılayarak sistem içine kaydeder. Bu şekilde hastanın omurga pozisyonlarıyla ilgili tüm bilgiler kayıt altına alınmış olur (28). Bunların dışında spinal pantograf ayakta durma pozisyonunda sırtın duruşunu tarif etmek ve belgelemek için invazif olmayan bir yöntem tarif edilmektedir. Torasik kifoz ve lomber lordoz basit bir teknikle kaydedilebilir (38).

3. KİFOZ VE LORDOZ TEDAVİ

3.1.Egzersiz

Noelia González-Gálvez ve arkadaşlarının yazdığı bir derlemede; egzersizin lomber lordotik açı üzerinde anlamlı bir etkisi olmamasına rağmen, torasik kifoz açısını iyileştiren büyük, istatistiksel olarak anlamlı bir etkisi olduğu görülmüştür (39)

Literatüre bakıldığında egzersiz programlarında ana müdahale olarak germe ve kuvvetlendirme egzersizleri kullanılmıştır (Şekil-13). Torasik kifoz açıları ile ilgili olarak egzersiz programlarından sonra büyük ve anlamlı bir iyileşmeler görülmüştür. Fakat yapılan çalışmalarda sadece germe egzersiz programı uygulanan hastalarda önemli bir değişiklik görülmemiştir (39, 40). Bu anlamda egzersiz programının kifoz hasta grupları için kombine şekilde uygulanması kifoz açısının iyileşmesi açısından önemlidir.

Kamali ve arkadaşları (41) ve Hosseinifar ve arkadaşları (42), alternatif bir manuel terapi programı ve bir fizyoterapi protokolü uygulamış ve benzer önemli sonuçlar elde etmişlerdir. Bu, germe ve kuvvetlendirme egzersizlerini içeren egzersiz programlarının hiperkifoz ve hiperlordozda manuel terapi ve fizyoterapi protokolü ile benzer etkileri olabileceğini düşündürmektedir. Fakat bununla ilgili daha fazla çalışma gerekmektedir (39). Aynı zamanda son literatür araştırmaları bu hasta gruplarında spinal eğriliklerde iyileşme elde etmek için 8-12 hafta boyunca haftada 2-3 seans sıklığını önermektedir (39).

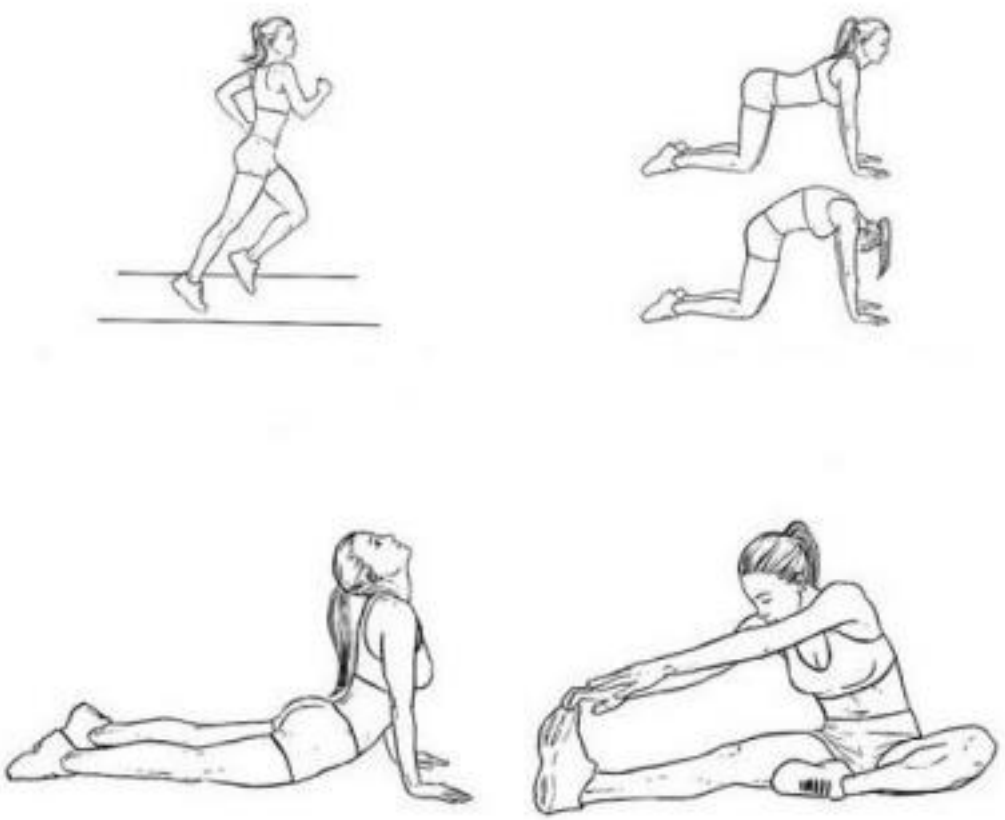

Şekil 13. Egzersiz Örnekleri

3.2.Ortez

Kifozun ortotik tedavisi ağrılı ve/veya hafif kifoz (45° < Kifoz açısı < 65°) için endikedir (Şekil-14C, 14D, 14E), ancak 70°'den büyük şiddetli kifozun tedavisinde etkinliği hala tartışmalıdır (43, 44, 45). Bu nedenle, Avrupa spinal deformite merkezlerinde, ≥ 70° hiperkifoz ile başvuran hastalar, polietilenden yapılmış bir korse kullanmaya başlamadan önce, genellikle 40 gün boyunca alçı ile tedavi edilir (46).

Kifoz tedavisinde, Milwaukee korse ve alçı korse dahil olmak üzere farklı tipte korseler önerilmiştir. Milwaukee korsesinin kifoz yönetimindeki etkinliği çok sağlam verilere dayanmaktadır (44) (Şekil-14A, 14B, 14C).

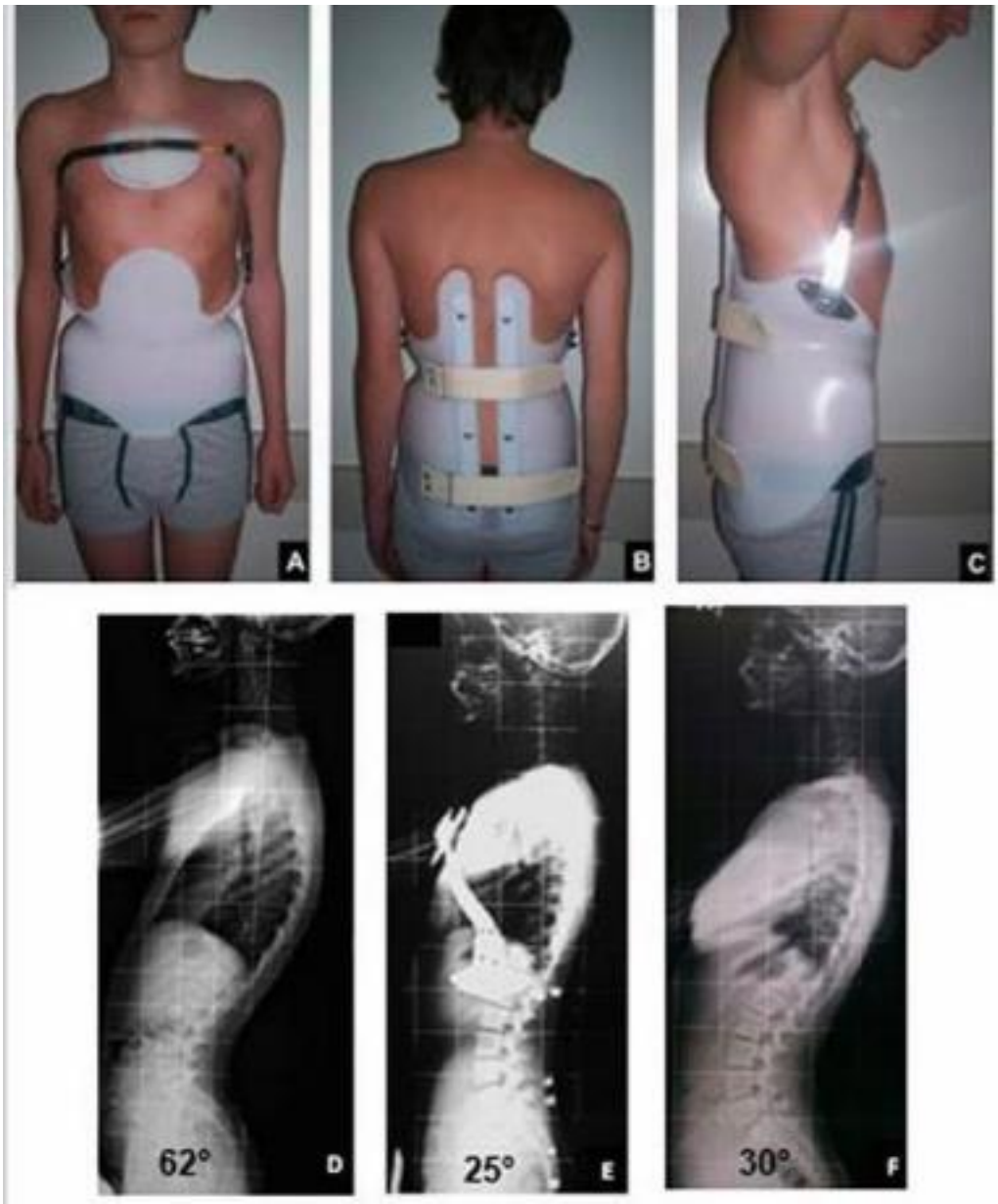
A
B
C
62°
D
25°
E
30°
F



Şekil 14. Kifoz Korse Örneği ve Kifoz Radyolojik Açı Örnekleri(44) 3.3. Cerrahi

Başlangıçta konservatif tedavi önlemleri uygulansa da, 70-75 derecenin üzerindeki kifoz, konservatif tedaviye yanıt vermeyen belirgin ağrı ve/veya şiddetli kifoza bağlı solunum problemleri ve nörolojik sorunlar için cerrahi tedavi endikedir (47, 48).

Cerrahi tedavi iki farklı yöntemle yapılmaktadır; biri kombine anterior-posterior yaklaşımdır diğeri ise metal parçaların kullanıldığı sadece posteriora yönelik bir yaklaşımdır (Şekil-15). Bu iki cerrahi prosedürünün tedavi etkileri benzerlik göstermektedir. Fakat cerrahide daha az kan kaybı ve cerrahi süresinin kısa olması nedeniyle sadece posterior cerrahi prosedürü daha avantajlı görünmektedir (49) (Şekil-15).

Şekil 15. Kifoz Cerrahi Uygulama(50)

1.1.Spinal Kord Anatomisi

Omurga, gövdeyi destekleme, gövdenin hareketine izin verme ve omuriliği koruma işlevi gören 7 servikal, 12 torasik ve 5 lomber omurdan oluşur (Şekil 16). Servikal ve lomber bölgelerde lordotik eğrilik, torasik bölgede ise kifotik eğrilik vardır (51). Omurga sagital, transvers ve koronal düzlemlerde hareket eder. Sagital düzlem hareketi sırasıyla fleksiyon ve ekstansiyon veya öne eğilme ve arkaya eğilmeyi içerir. Transvers düzlemde ise hareket, aksiyal rotasyon olarak adlandırılır ve gövdenin omurganın dikey ekseni boyunca dönebilmesini ifade eder. Lateral fleksiyon ise koronal düzlemde meydana gelir ve gövdenin sola veya sağa bükülmesini içerir. Omurga, kompresyon ve gerilim olarak bilinen aksiyal (veya dikey) yüklenmeye maruz kalır. Kompresyon, omurları birbirine sıkıştırmak için hareket eden bir kuvvet uygulandığında, gerilim ise omurları birbirinden ayırmak için hareket ettiğinde meydana gelir.

Şekil 16. Columna Vertebralis

Tek bir hareketli segment, iki bitişik omur ve intervertebral disk (İVD), faset eklemler ve spinal ligamentlerden oluşur. Omurgayı stabilize etme işlevi gören yedi farklı spinal ligament vardır. Bu ligamentler, fleksiyon ve posterior makaslama nedeniyle oluşan gerilme yüklerine direnerek ve omurganın fizyolojik hareketini sınırlayarak omuriliğin korunmasına yardımcı olur (52). Vertebra gövdeleri, İVD ve faset eklemleri birlikte, omurgaya uygulanan aksiyal yüklere dayanım işlevi görür (53). Omurganın dönmesi ve bükülmesi, İVD'lere kompresyon, gerilim ve kayma gerilimi gibi yüklenme kombinasyonları ile sonuçlanır. Bunlar normal günlük fiziksel aktivite nedeniyle özellikle kaldırma veya silkme hareketleri sırasında omurgaya yük oluşturabilir (54). Normal günlük fiziksel aktiviteden kaynaklanan yükler nihayetinde İVD'de yorgunluğa neden olabilirken, akut, aşırı büyük yükler İVD'yi fizyolojik sınırlarının ötesinde

zorlayabilir. Faset eklemler, omurganın her bir hareket segmentinin posterolateral yüzünde orta sagital düzleme göre simetrik olarak konumlanmış bilateral eklemlerdir (55,56). Faset eklemler, kaudal (kuyruğa doğru) omurunun üst eklem yüzeylerinden ve her seviyedeki omurun alt eklem yüzeylerinden (başa doğru) oluşur (57). (Şekil 17)

Şekil 17. Bir Vertebral Segment ve Faset Eklem

Hareket sırasında faset eklem yüzeyleri, değişen miktarlarda temas alanı ile birbiri üzerinde kayar. Örneğin, fleksiyon eklemin temas alanını azaltırken, ekstansiyon ise temas alanını arttırır. Stabiliteyi korumak ve omurganın hareketini sağlamak için çalışan sekiz bel kası vardır. Lomber omurganın kasları 4 fonksiyonel bölüme ayrılabilir. Bu kaslar: ekstansörler, fleksörler, lateral fleksörler ve rotatörler kaslardır. Lomber omurganın ana ekstansörleri, Erector Spinae kaslarıdır. Longissimus Lumborum/Thoracis ve Illiocostalis Lumborum, lomber Erector Spinae kaslarını oluşturur. Bel bölgesinde, Erector Spinae kasları tek bir kas gibi görünür. Erector Spinae kasları, omurganın fleksiyon ve ekstansiyonunu sağlamak ve mekanik stabiliteyi korumak için işlev görür.

Ağır kaldırma ve ayakta durma ve eğilme gibi belirli duruşlar sırasında omurgaya uygulanan fleksiyon momentine karşı koymak. Erector Spinae'ye ek olarak, Multifidus kasıda lomber vertebranın posterioruna bağlantılara sahiptir.

İVD, nükleus pulposus (NP), annulus fibrosus (AF) ve kartilaj uç plakalarından oluşur. Kıkırdak uç plakaları, AF ve NP'yi vertebra gövdesinden ayıran ve avasküler İVD'ye besin sağlama işlevi gören 1 mm'lik bir hiyalin kıkırdak tabakasından oluşur (58). İVD, kompresyona

direnme ve yükü vertebral gövdeler arasında dağıtma işlevi görür. (Şekil 18)

Şekil 18. İntervertebral Disk Kesiti

L3-L4 İVD'yi üzerindeki yükü farklı vücut pozisyonlarında ölçen bir araştırmada, İVD üzerindeki yükün, 20 derece gövde fleksiyonunda oturma ve ayakta durma sırasında toplam vücut ağırlığının %250'si olduğunu (59). Bu bulgular, İVD'nin dış ve iç yüklere maruz kaldığını göstermektedir. İVD'lerin maruz kaldığı dış yükler vücut ağırlığından kaynaklanırken, iç yükler ise omurganın stabilitesini korumak için gereken kas kuvvetlerinden kaynaklanır.

AF, kollajen tip I liflerinden oluşan çok sayıda lamel denen katmandan oluşur. Liflerin oryantasyonu, her lamel tabakasıyla yaklaşık 30 derece değişir. AF'nin iç katmanları kıkırdak uç plakalarına, dış katmanları ise vertebra gövdelerine yapışır (60). NP ise kollajen tip II ve elastin lifleri tarafından bir arada tutulan proteoglikan ve sudan oluşur (61). Sağlıklı bir NP'nin su içeriği %70 ila %90 arasındadır ve doğal yaşlanma süreci (yani dejenerasyon) ile azalır (54).

Dejenere olmayan bir İVD'e kompresyonda yüklenildiğinde, NP'deki sıvı basıncı AF'nin liflerini radyal olarak dışarı doğru iter ve bu da çekme gerilmelerine ve yüklerin vertebral gövdeler arasında dağılımasına neden olur (59). İVD dejenere oldukça, NP'deki su miktarı azalır, bu da sıvı basıncının azalmasına ve İVD'nin yükleri uygun şekilde dağıtamamasına neden olur. NP'deki yetersiz sıvı basıncı, halka ve kartilaj uç plakalar boyunca potansiyel olarak İVD yapılarında bozuluma neden olan yüksek stres konsantrasyonlarına neden olur (62).

1.2.İntervertebral Disk Herniasyonu

Lomber disk hernisi, diskin lomber sinir köklerine bası yapması sonucu oluşan bel ve bacak ağrıları ile karakterize bir klinik tablodur. Disk herniasyonu, tekrarlayan stres, biyokimyasal ve
dejeneratif değişikliklerin birleşik sonucudur. Bel ağrısı çalışmaları ile karşılaştırıldığında, lomber disk hernisi ile ilgili epidemiyolojik çalışmalar daha az ve kısmen çelişkilidir. Bunun nedeni lomber disk hernisinin farklı yollarla teşhis edilebilmesi ve özellikle görüntüleme yöntemleri ile değerlendirilebilmesidir. Asemptomatik vakalar yanlış anlaşılmakta böylece

hasta kategorisine alınabilmektedirler (63).

Dejeneratif İVD değişiklikleriyle ilişkili bel ağrısı ile ilgili Amerika Birleşik Devletleri'nde yapılan bir araştırmada, dejeneratif İVD değişikliğiyle ilişkili bel ağrısının önemli bir epidemiyolojik sorunu temsil ettiği ve doktora görünmeyle sonuçlanan ikinci önde gelen semptom olduğu görülmüştür. Amerika Birleşik Devletleri'ndeki yetişkinlerin %80'inin yaşamları boyunca bel ağrısı yaşadığı gösterilmiştir. Tanı konan en yaygın bel patolojisi, İVD şişkinliği ve İVD herniasyonunu içeren dejeneratif disk hastalığıdır (64,65).

İVD herniasyonları, NP materyali AF'deki fissürlerden dışarı çıktığında ortaya çıkar (60,66). Bir İVD herniasyonu, AF'den geçen nükleer materyal miktarına bağlı olarak bir bulging, protrüzyon, ekstrüzyon veya sekestrasyon olarak sınıflandırılabilir. Çalışmalar, nükleer materyalin omurga fleksiyondayken posteriora ve omurga ekstansiyondayken anteriora doğru kaydığını göstermiştir. İVD herniasyonları en sık diskin posterior veya posterolateral yüzünde görülür (60,66,67). (Şekil 19)

Şekil 19. İntervertebral Disk Herniasyonu

İVD herniasyonları ile yaygın olarak ilişkili olan AF'deki yapısal sorunlar halka şeklindeki çatlaklar veya yırtıklardır. Halka şeklindeki çatlaklar, NP materyalinin disk merkezinden dışarı çıkması için AF'den geçiş oluşturur. Meydana gelebilecek üç tür halka şeklindeki çatlak vardır: çevresel yırtıklar, periferik/jant yırtıkları ve radyal çatlaklar (68). Periferik yırtıklar daha yaşlı disklerde meydana gelir ve tabakalar arası kayma gerilimlerinden kaynaklanabilir. Periferik yırtıklar kemik büyümeleri ile ilişkilidir, AF'nin anteriorında daha sık görülür ve travma ile ilişkili olabilir. Radyal fissürler dejenerasyon ile ilişkilidir ve NP'den posterior veya posterolateralden dışa doğru ilerler (69). Biyomekanik olarak, İVD herniasyonları iki farklı mekanizmadan kaynaklanabilir. Bunlar omurganın kompresyon ve bükülme hareketlerini

içeren torsiyonel yüklenmeler (70-76) veya hiperfleksiyonla birlikte şiddetli kompresyon yükü içeren tek bir travmatik olay (77-81). Torsiyonel yüklenmenin neden olduğu İVD herniasyonları, normal yaşam süresi boyunca meydana gelen dejeneratif değişikliklerle ilişkilidir. İVD dejenerasyonu, NP'deki hücresel değişiklikleri ve AF ve NP'de strüktürel değişiklikleri içerir (62,82). Adams, İVD dejenerasyonunu "ilerleyici yapısal bozulmaya anormal, hücresel bir yanıt" olarak tanımlamıştır (69). Dejenerasyonun bir sonucu olarak meydana gelebilecek İVD'deki yapısal değişiklikler arasında halka şeklindeki çatlaklar, halkanın içe doğru bükülmesi, azalan disk kalınlığı, NP'nin AF boyunca herniasyonu ve uç plakaların bitişik vertebra gövdelerine dikey olarak bulgingi yer alır. İVD dejenerasyonu, NP'deki proteoglikan içeriğinde bir azalma ile başlama eğilimindedir, bu da su içeriği kaybı dolayısıyla hidrostatik basınç kaybı ile sonuçlanır, bu da İVD'lerin aksiyel yükleri dağıtma yeteneğini azaltır (83). İVD dejenerasyonu yaşla birlikte artar ve en yaygın olarak alt lomber omurgada görülür ve en yaygın olarak L4-5 ve L5-S1 İVD'ler etkilenir.

Travmatik İVD herniasyonları sırasında, en yüksek stresli bölge orta-dış posterior AF olmak üzere posterior halkada lokalize stres konsantrasyonlarında bir artış olur (84, 81). AF'nin posteriorunda lokalize stres konsantrasyonlarındaki artışla eş zamanlı olarak, NP'ta ki hidrostatik basınç bir artış sergiler, bu da AF üzerine uygulanan kuvvetlerle sonuçlanır ve bunun AF'nin posteriordaki stresi daha da arttırdığı gösterilmiştir (85). NP'nin AF'ye uyguladığı posterolateral kuvvetler, AF'de deformasyona ve bunun sonucunda herniasyona neden olur. Bu nedenle, İVD herniasyonu, NP'den AF'ye uygulanan posterolateral kuvvette bir artış ile bağlantılı olarak posterior annulustaki stresle karakterizedir denebilir.

İVD dejenerasyonunun nedenlerinin, genetik, yaşlanma, kötü beslenme ve yüklenme geçmişine bağlı olarak doku zayıflamasını içerdiği gösterilmiştir (69). İVD dejenerasyonu, AF'nin disk aralığının ötesinde yayılarak genişlemesi olarak tanımlanan ve bir İVD herniasyonundan farklı olan İVD bulgingi ile sonuçlanabilir (86).

1.3.Disk Herniasyonunda Risk Faktörleri

Kimi faktörlerin diskin herniasyona uğrama ihtimalini artırdığı ya da diskin herniasyonunu nüks ettirdiği bildirilmiştir. Kişisel, çevresel veya genetik bazı faktörler disk herniasyonlarına veya herniasyonların nüks etmesine sebep olabilmektedir. Yapılan hayvan deneylerinde sigaranın İVD'yi besleyen kılcal damarlarda vazokonstrüksiyona sebep olduğu görülmüştür. Bu da intervertebral diskin beslenmesine dolayısıyla da fleksibilitesine ve yapısal bütünlüğüne zarar verebilir. (87). Yüksek vücut kitle indeksi (BKİ), lomber disk hernisi için bir risk faktörüdür ve lomber omurgada artan aksiyal yüke bağlı olduğu düşünülmektedir. Yakın tarihli bir çalışmada, aşırı kilolu hastaların (BKİ: 25-30) ve obez hastaların (BKİ>30), BKİ'si 25'ten küçük olan

hastalara göre lomber radikülopati tanısı alma riskinde istatistiksel olarak anlamlı bir artış olduğunu bulunmuştur. Üstelik mikrodiskektomi sonrası tekrarlayan disk hernisi riskinde de aşırı kilolu ve obez olmak bir risk faktörüdür (88). Çok sayıda çalışma sigaranın herniasyon nüksüyle de ilişkili olduğunu göstermiştir. Bir diğer önemli faktörde mesleki faktörlerdir. Mesleği sebebiyle hareketsiz bir yaşama maruz kalanların omurgayı destekleyen kaslarında zamanla esneklik ve kuvvette düşüş görülebilir. Bu da postüral bozukluklara kapı aralar. Aynı zamanda uzun süreli araç kullanımının (Kamyon sürücülüğü gibi) oluşturduğu vibratif kuvvetlerin AF' yapısını zayıflatabileceği ileri sürülmüştür. Yapılan diğer çalışmalarda da diyabetin, sigaranın ve ağır işlerde çalışmanın lomber bölge de herniasyonun nüksünde risk faktörü olduğu görülmüştür. kimi çalışmalar erkek olmanında bir risk faktörü olduğu belirtilmişse de, erkeklerin çoğunlukla daha ağır işlerde çalışması, daha çok sigara içmesi gibi özelliklerinden dolayı bu yargının yanlı olabileceğini bildirmişlerdir (89-91).

1.4.İntervertebral Disk Herniasyonlarında Değerlendirme

1.4.1. Sınıflandırma

Normal bir İVD'de ki, NP, AF ile çevrilidir.

Bulging: NF, AF'ye içerden baskı uygulamaya başlar.

Protrüzyon: AF' deki baskı artmıştır, AF'nini liflerinde bozulmalar

başlar. **Ekstrüzyon:** NP, AF'den taşar ve spinal sinire şiddetli baskı

uygular.

Sekestrasyon: NP'nin bir kısmı AF'den ayrılarak epidural boşluğa düşer (63).(Şekil 20)

Şekil 20. Disk Herniasyon Dereceleri

1.4.2. İntervertebral Disk Patolojilerinde Semptomlar

İyi bir anamnez alma sürecinde tüm kas-iskelet sistemi rahatsızlıklarında olduğu gibi, disk patolojilerinde de ağrının başlaması ve yayılması, travma öyküsünün varlığı, ağrının ağırlıklı olarak vertebrada mı yoksa ekstremitelerde mi olduğu, eşlik eden sistemik bulgular sorgulanmalıdır. Semptomların lokalizasyonu tam belli olamayabileceği gibi semptomlar kendini şiddetli, yakıcı ve şok benzeri ağrılara da neden olabilir. Etkilenen dermatomlara veya sarkomerlere doğru yayılma görülebilir. Radiküler ağrı ve duyusal semptomlar ortaya çıkabilir, motor tutuluma bağlı olarak güçsüzlük ve ardından kas atrofisi saptanabilir. Ağrıyı artıran ve azaltan faktörleri önemlidir.

Disk içi basıncı artıran durumlar (örneğin ağırlık kaldırma, valsalva manevraları) ve tekrarlayan vibratif kuvvetler (örneğin uzun süreli araç sürümü) ağrının artmasına neden olabilir. Ateş, gece terlemesi, açıklanamayan kilo kaybı, servikal lenfadenopati, vertebral hassasiyet, malign hastalık, enfeksiyon, tüberküloz, HIV enfeksiyonu ve immünosupresif ilaç kullanım öyküsü araştırılmalıdır (92).

1.4.3. Anamnez

Anamnez değerlendirmenin ilk basamağıdır. Hastalığın durumunu ve seyrini iyi anlamak için şikayetiyle ilgili bilgilerin belli bir düzen içerisinde toplanması demektir. Hastanın adı soyadı cinsiyeti gibi tanımlayıcı bilgilerin yanı sıra şikayeti dinlenmeli hastalıkla alakalı belirtilerin izi

sürülmelidir. Hastanın soy geçmişi, özgeçmişi, mesleği, sigara, alkol ya da madde bağımlılığı, önceden kullanılan ilaçlar gibi verileri titizlikle toplanmalıdır (93).

1.4.4. İnspeksiyon

Hastanın inspeksiyonu hasta muayene odasına girdiğinde başlar. İlk önce yürüyüşünde patolojik bulgu olup olmadığına bakılır. Hastanın ekstremite hareketlerinde kısalık veya limitasyon olup olmadığı açısından değerlendirilir. Dikkatli bir postural analiz yapılır. Omurganın deformitelerini ve eğriliği kontrol edilir. Lomber ve servikal lordoz, torakal kifoz değerlendirilir. Akut ağrı durumlarında lordoz azalabilir ve paravertebral kaslar belirginleşebilir. Karın kasları zayıfsa lomber lordoz artar. Crista iliaca seviyeleri ile omuzların aynı seviyede olup olmadığına bakılır. Seviye farkı varsa bacak kısalığı durumları ve, kas kontraktürü görülebilir ve Crista iliaca'ların biri diğerinden daha aşağıdadır ve ters yönde skolyoz görülebilir. Cilt rengi değişiklikleri, lokalize şişlik ve artan lokalize kıllanma genellikle altta yatan bir nöral veya konjenital kemik deformitesine işaret eder (94, 95, 96).

1.4.5. Tanı ve Teşhis

1.4.5.1.Direkt radyografi:

Görüntüleme teknikleri ve tekniklerindeki son gelişmelere rağmen, direkt radyografilerin disk herniasyonlarının preoperatif hazırlanmasında hala yeri vardır ve vazgeçilmez bir tanı yöntemidir. Bu radyografilerle lomber disk hernisi tanısı konulamasa da, patolojinin seviyesini belirlemede önemli ölçüde etkindir. Direkt radyografi ucuz, uygulaması kolay ve erişilebilir olduğu için genellikle ilk kullanılan yöntemdir. Anteroposterior, lateral ve oblik grafiler, vertebra sayısı, konjenital vertebra anomalileri, vertebra yüksekliği, disk yüksekliği, vücudun yaklaşık mineral içeriği, osteofit oluşumu, faset eklem yüzeyi, eklem aralığı, faset eklem açısı, nöral foramen genişliği, postüral anormallikler ve dizilimdeki diğer kusurlar hakkında bilgi verebilir (97,98).

1.4.5.2.Bilgisayarlı Tomografi:

Bu yöntem dokuların X-ışınlarını absorbe etme yeteneğindeki farklılıklara ve farklı absorpsiyon değerlerinden alınan görüntülerin bilgisayar ortamında yeniden yapılandırılmasına denir. Bilgisayarlı tomografi, özellikle kalp pili veya başka bir nedenle manyetik rezonans görünütüleme tekniği uygulanamayan hastalarda disk herniasyon teşhisi konulurken, iskelet yapısının en iyi şekilde görüntülenmesi için değerli bir non-invaziv tanı yöntemidir. Lomber spinal stenoz, osteofitler, genişlemiş eklem yüzeyleri, ligamentum flavum ve intraspinal sinovyal kistler gibi faktörleri doğrudan görselleştirmek için kemik ve yumuşak doku

pencerelerini kullanır. Ayrıca bilgisayarlı tomografi yöntemleri ve üç boyutlu rekonstrüksiyon ile sinir kökünün kanal yapısı detaylı olarak incelenebilir (98).

1.4.5.3.Manyetik Rezonans Görüntüleme

Bir manyetik alanda atom çekirdeğine radyo frekans dalgaları gönderilerek oluşturulan manyetik rezonansı kaydederek görüntü elde etmeye dayanır. Omurgaya dair patolojileri çok yüksek hassasiyetle tespit eder. Her üç düzlemde de yumuşak doku ve kemik yapısını gösterebilir. Farklı sekanslar kullanılarak elde edilen manyetik rezonans görüntülerinde sinyal yoğunluğundaki değişiklikler anormallikierin tespiti ve ayırıcı tanısı için kullanılabilir. Sadece anatomik deformiteler ve bozulmalar tespit edilmez, aynı zamanda Aynı zamanda fizyolojik ve biyokimyasal değişiklikleri de ortaya çıkarabilir (98, 99, 100). (Şekil 21)

Şekil 21. Bir L4-L5 Herniasyonu (101)

1.4.6. Fiziki Muayene Bulguları

Servikal ya da lomber herniasyonların değerlendirilmesinde kas kuvvet testleri, normal eklem hareket açıklığı değerlendirmesi, ağrı değerlendirmesi gibi parametreler önem taşımaktadır. sinir basısının şiddetine göre o patolojik segmentin uyardığı dermotomlarda ağrı yahut kaslarda

güçsüzlük görülebilir (102). Fiziki muayenenin bir diğer önemli komponentide klinik testleridir. Servikal disk patolojilerinde en çok kullanılan testler şunlardır:

1.4.6.1.Valsalva Testi

UYGULAMA: Hasta baş parmağı ağzında oturur ve sertçe dışarı üfleyerek başparmağını itmeye çalışır.

DEĞERLENDİRME: Bu şekilde üflemek intraspinal basıncı arttırır, ekstrüde İVD'ler, tümörler, osteofitlere bağlı daralma ve yumuşak doku şişmesi gibi kitlelerin varlığını ortaya koyar (102,103).

1.4.6.2.Spurling Testi

Faset eklem ağrısı ve sinir kökü iritasyonunu değerlendirir.

UYGULAMA: Otururken, hasta başını fleksiyona alır ve başını önce etkilenmemiş tarafa ve daha sonra etkilenen tarafa lateral fleksiyona getirir. Muayene eden kişinin eli hastanın başının üstündeyken hastanın arkasında durmaktadır. Değerlendirici diğer elle, hastanın kafasında duran kendi eline hafifçe bastırır. Hasta testin bu başlangıç adımını tolere ederse, o zaman servikal omurga ekstansiyon pozisyonunda test tekrarlanır.

DEĞERLENDİRME: Eğer ağrı servikal omurgadan hastanın kolundan aşağı doğru yayılırsa test pozitif kabul edilir. Servikal omurganın ekstansiyonu intervertebral forameni % 20 ila 30 oranında daraltır. Eğer ağrı varsa servikal stenoz, spondiloz, osteofit, trofik faset eklemleri veya fıtık diskler gibi durumlar dikkate alınmalıdır (102,103).

1.4.6.3.Servikal Omurga Distraksiyon Testi

Boyun, omuz ve kol arkasındaki ağrının radiküler olup olmadığını veya ligamentoz veya kas nedenlerine bağlı olup olmadığını belirlemede yardımcı olur.

UYGULAMA: Hasta oturur. Değerlendirici hastanın kafasını çene ve başın arkasından kavrar ve superior yönde traksiyon uygular.
DEĞERLENDİRME: Pasif rotasyonda bile radiküler semptomların azalması diskojenik sinir kökü iritasyonunu bir belirtisidir. Distraksiyon ve rotasyon sırasında artan ağrı, muhtemelen kas veya ligamentöz patoloji veya artiküler, dejeneratif süreçlere bağlı olarak servikal omurgada fonksiyonel bir bozukluğa işaret eder (102,103).

1.4.6.4.Elvey Testi (Üst Ekstremite Germe Testleri)

Üst ekstremiteyi uyaran sinir kökleri, omuz, dirsek ve el bileğindeki pozisyon değişikliklerini kullanarak gerdirilerek provoke edilir.

UYGULAMA: Tüm testler sırasında, değerlendirici, bir el ile proksimal anterior pozisyonda hastanın omuzunu fikse eder ve diğer el ile hastanın kolunu belirlenen pozisyona yönlendirmek için kullanılır. Servikal omurga için Elvey testleri lomber omurga için uygulanan Lasègue testine eşdeğerdir. Elvey tarafından açıklanan testler dört bölüme ayrılmıştır.

Test 1

Değerlendirici omuzu 110 dereceye abdukte eder, dirseği ekstansiyona getirir, önkol supinasyona getirir, bileği, parmakları ve baş parmağını ekstansiyona getirir. hedef: median sinir, anterior interosseöz sinir, C5 / C6 / C7.

Test 2

Muayene eden kişi hastanın omuzunu 10 ° abdüksiyona getiririr, dirseği ekstansiyona alır, önkolu destekler ve el bileği, parmak ve baş parmakları ekstansiyona getirir. Bu pozisyonda, omuz eksternal rotasyona döndürülür. Sinir hedefi medyan,muskulokutanöz ve aksiller sinirlerdir.

Test 3

Başlangıç pozisyonu: omuz abdüksiyon 10 °, dirsek ekstansiyon, önkol pronasyon, el bileği fleksiyon ve ulnar deviasyon, parmak ve başparmak fleksiyon pozisyonlarında. Değerlendirici omuzu internal rotasyona doğru döndürür. Sinir hedefi: radial sinir.

Test 4

Değerlendirici omuzları 10 ila 90 ° arasında abduksiyona götürür ve el, kulağa doğru, dirsek maksimum fleksiyonda ve önkol supinasyona doğru götürülür. El bileği ekstansiyona ve radyal deviasyona, parmaklar ve başparmak ekstansiyona götürülür. Omuz eksternale doğru döndürülür. Sinir hedefi: ulnar sinir, C8 ve T1 sinir kökleri.
DEĞERLENDİRME:

Bu testler intervertebral foraminanın daralmasına neden olur. Zaten mevcut olan radiküler ağrıları bu hareket paternleri ile daha da kötüleşmektedir. Radiküler semptomlar olmadan servikal omurgada lokalize ağrıların ortaya çıkması faset iritasyonuna işaret eder. Servikal omurganın dışbükey tarafındaki ağrı, kas disfonksiyonunu (örneğin sternokleidomastoid kasın) gösterir.

NOT: Bu test sadece ağrı nedenine dair bir gösterge değil, aynı zamanda yapılan tedavinin başarılı olup olmadığını da gösterir (örneğin, manuel terapi) (102,104).

Özellikle İVD'lerin herniasyon veya protrüzyonu spinal sinirde iritasyona neden olur. En çok etkilenen İVD seviyeleri L5'i ve daha az sıklıkla L4 sinir köklerini içeren L4/L5 seviyesi ve S1 sinir kökünü içeren L5/S1 seviyeleridir. Omurganın yaşının artmasıyla, spinal kanalda daralma gibi bazı ilerleyici dejeneratif değişiklikler görülebilir. Klinik olarak sırt ağrısı ve yüklenmeye bağlı olarak bacaklarda bazı semptomlar (kladikasyon) ortaya çıkabilir (105).

En çok kullanılan lomber bölge testleri ise şunlardır:

1.4.6.5.Slump Testi

Prosedür: Hasta, bacakları gevşek bir şekilde masanın kenarından sarkacak şekilde muayene masasına dik olarak oturur. Test adım adım hastanın ağrısını provoke etmeye yöneliktir. Hasta, kolları arkada, bacakları bitişik ve dizlerinin arka yüzü yatağın ya da sandalyenin kenarına dayalı olacak şekilde düz oturur. Denek tam gövde fleksiyonu yaparak mümkün olduğu kadar öne doğru eğilir. Muayene eden kişi, hastanın sırtını eğmek için sırttan aşağı doğru bir baskı uygular. Daha sonra hastadan başını fleksiyona getirmesi ve daha sonra boyun fleksiyonuna aşırı basınç eklenir. Hasta, Aşırı basınçla tam spinal ve boyun fleksiyonunu sürdürürken, muayene eden kişi hastanın dizini ekstansiyona getirmesini ister. Sonraki adımda ise ayak bileği dorsifleksiyonu yaptırılır. (Şekil 22)

Değerlendirme: Test, sinir köklerinin sıkışmasına veya iritasyonuna neden olabilir. Böylece siyatik sinirin uyardığı alanlara ağrı yayılabilir. Hasta ağrı nedeniyle dizini uzatamıyor ise, muayene eden kişi servikal omurga üzerindeki baskıyı azaltır ve hastadan başını yavaşça kaldırmasını ister. Hasta daha sonra ağrısız veya daha az ağrılı dizini daha fazla uzatabiliyorsa, testin pozitif olduğu kabul edilir, bu da sinir yapılarının etkilendiğini gösterir. Testin seyri sırasında ayırıcı tanıda tanımlanması gereken ağrılar olabilir. Bunlara faset eklem artriti, kısa hamstring kasları ve limitli diz ve ayak bileği mobilitesi olabilir (105).

Şekil 22. Slump Testi (106)

1.4.6.6.Düz Bacak Kaldırma (Lasègue) Testi

Bel ağrısı ile radiküler ağrıyı ayırt eder.

Prosedür: Hasta yüzüstü yatar. Muayene eden kişi, önce sağlam tarafta daha sonra etkilenen tarafta testi yapar ve hastanın bacağını diz ekstansiyonda olacak şekilde ağrı veya rahatsızlık hissedilmeye başlayana kadar kaldırır. Daha sonra bacak ağrı hissedilen seviyeden bir miktar daha aşağı indirilir ve ayak bileği dorsi fleksiyon yönünde bükülür.

Değerlendirme: Hastanın bacağı pasif şekilde kaldırılırken eğer bir İVD patolojisi varsa 35-70° aralığında ağrı ve hassasiyet beklenir. eğer 70°yi aşan aralıkta bir ağrı varsa sakroiliak eklem patolojileri düşünülür. Hasta 35-70°aralığında hissettiği ağrıyı takip eden dorsi fleksiyona da ağrıyla cevap veriyorsa lomber bölgede İVD patolojileri akla gelmelidir.

1.4.6.7.Femoral Sinir Germe (Reverse Lasègue)Testi

Prosedür: Hasta yüzüstü yatırılır. Muayene eden kişi hastanın dizini olabildiğince fleksiyona getirir. Eğer hastanın dizi 90°ye getirilemiyorsa ya da femoral sinir üzerinde ki gerim artırılmak isteniyorsa hastanın kalçası da pasif olarak ekstansiyona getirilir.

Değerlendirme: Hasta bacaktan aşağı inen ya da ön uylukta lokalize ağrı bildiriyorsa test pozitiftir ve L2-L4 segmentlerinde bir patoloji düşünülmelidir (102,106).

1.5.TEDAVİ

1.5.1. Medikal Tedavi

Bel ağrısı tedavisinde steroid olmayan antiinflamatuar ilaçlar, kas gevşeticiler, antidepresanlar, narkotik ve narkotik olmayan analjezikler yaygın olarak kullanılmaktadır. İlaç, iltihaplanma, kas gevşemesi, sinir iletim dengesi ve merkezi ağrı algısı üzerinde önemli fizyolojik etkiler üreterek semptomları iyileştirir. Genellikle altta yatan patolojiyi değiştirmezler (107,108).

Disk herniasyonlarını tedavi etmek için kullanılan birçok farklı tedavi türü vardır. Konservatif tedavi olarak bilinen yöntem klasik fizyoterapi, egzersiz, analjezikler, antispazmodikler ve nonsteroid antiinflamatuar ilaçların (NSAİİ'lar) bir çeşit kombinasyonudur. Farmakolojik olarak bazı hastalarda sistemik olarak kısa süreli (3-5 gün süre ile) veya patolojik seviyedeki sinirlere ve dural keseye kortikosteroidler uygulanır. Tedavi gören hastaların yaklaşık olarak yarısı 3 kez aralıklı olarak yapılan epidural steroid enjeksiyonlarından fayda görebilir. Amaç, inflamasyonu azaltmak ve sinir kökü sıkışmasının ödemli etkiyi daha da artırmasını önlemektir. Bir diğer ameliyatsız tedavi ise kalsitonin kullanımıdır. Kalsitoninin kabul edilen etki mekanizmaları, hipotalamusta gerçekleşen merkezi analjezik etkileri, kan akışını düzeltici veya omurilikteki ve/veya kauda ekuina daki anti-inflamatuar etkileri ve prostaglandinlerin inhibisyonunu içerir (109).

1.5.2. Cerrahi Tedavi

Mekanik bel ağrısı ya da disk herniasyonu olan hastalarda cerrahi tedavinin amacı, sinir dokusu üzerindeki baskıyı kaldırarak omurgayı stabilize etmektir. Lomber disk hernisi gibi sinir kökü basısı ve sinir hasarına bağlı radiküler ağrının baskın olduğu hastalıklarda cerrahi tedavinin asıl amacı yapılar üzerindeki baskıyı azaltmaktır. Sinir dokusu basısı ile ilgili önemli semptom ve bulguların olduğu durumlarda cerrahi tedavi endikasyonları; Kauda ekuina sendromu, kademeli ve belirgin güç kaybı (3/5'ten az kas gücü) ve diğer tedavi yöntemlerine yanıt vermeyen ve yaşamı zorlaştıran şiddetli ağrı (110).

1.5.3. Fizyoterapi ve Rehabilitasyon Yöntemleri

1.5.3.1.Yüzeyel Sıcaklık Ajanları

Isının fizyolojik etkileri vazodilatasyon ve dolaşımın artması, ağrı eşiğinin artması, kas iğciği ve gama liflerinin aktivitesinin azalması, kas spazmlarının gerilemesi, doku plastisitesinin artması ve metabolik aktivitenin artmasıdır. Tedavide Hotpack'ler, sıcak katı maddeler, sıcak su torbaları, sıcak su, parafin, fluidoterapi, infraruj tipi yüzey ısıtıcıları kullanılmaktadır. Hotpack'ler, yüzeyel ısı ajanlarının en iyi bilinenidir. Bu paketler, silikat jel içeren sızdırmaz plastik veya bez torbalardır. Uygulama sırasında paket içindeki sıcaklık yaklaşık 71-79°C civarındadır. Isı tedavisi ile cilt 42°C'ye, kas içi ise 30-38°C'ye kadar ısıtılabilir. Bel ağrısının konservatif tedavisinde diğer yöntemlerle birlikte yüzeysel ısı uygulamaları yararlıdır

(110,111).

1.5.3.2.Derin Sıcaklık Ajanları

En bilinen derin sıcaklık ajanları ultrason, mikrodalga ve kısa dalga diatermi'dir. Ultrason, 85 Kilohertz (KHz) ile 3 Megahertz (MHz) arasındaki frekanslarda ses dalgaları tarafından üretilen mekanik enerjinin tedavi bölgesine 0-3 W/cm² yoğunlukta uygulanmasına dayanan bir fizyoterapi yöntemidir. Termal ve mekanik etkileri vardır. Termal etki, ultrasonik dalgaların uygulandığı yerde moleküller titreştiğinde ortaya çıkar ve bu titreşim mikroskobik sürtünme ile sonuçlanır böylece dokularda sıcaklık artar. Mekanik etkide ise uygulama esnasında mikro masaj etkisi sonucu, hücre zarının aktivitesini değiştirecek bir mekanik enerji oluşur ve bu değişiklik dokuların iyileşmesinde rol oynar. Kısa Dalga Diatermi, kısa dalga boyutunda yüksek frekanslı bir elektrik akımıdır. Mikrodalga diatermi, daha yüksek frekans ve daha kısa dalga boyuna sahip elektromanyetik bir yöntemdir. Kasların seçici ve homojen ısınmasını sağlar. Uygulama genellikle 8-10 dakika kadar sürer (110). Özetle Ultrason ve elektromanyetik diaterminin (hem kısa dalga hem de mikrodalga) kas iskelet sistemi yaralanmalarının tedavisinde önemli rolleri vardır. Ultrason inflamasyonu kontrol altına almada, kolajen elastikiyetini artırmada etkilidir. Elektromanyetik diatermi, kas veya eklem kontraktürlerini, kas spazmını ve ağrıyı hafifletmek için ultrasona bir alternatiftir. Bu modalitelerin endikasyonlarını ve kontrendikasyonlarını bilmek, hekimlerin, fizyoterapistlerin ve fizyoterapi teknikerlerinin bu tedavi seçeneklerinden en iyi şekilde yararlanması için gereklidir (112).

1.5.3.3.Transkutanöz Elektriksel Sinir Stimülasyonu (TENS)

TENS en yaygın kullanılan ve önemli elektroanalejeziktir. İlk olarak 1965 yılında Melzack ve Wall tarafından ortaya atılan kapı kontrol teorisinden sonra geliştirilmiştir. Kapı kontrol teorisi, Substantia Gelatinosa'nın nöronlarının hem ağrı hem de yüzeysel duyusal impulslar tarafından uyarıldığını ileri sürer. Buna göre, kapı işlevi gören bu nöronlar, ağrılı olmayan uyaranlarla uyarılabilirse, ağrı duyumlarının daha yüksek merkezlere iletilmesi inhibe edilmiş olacaktır. Bu mantıkla ile yapılan çalışmalarda TENS geliştirilmiş ve olumlu sonuçlar alınınca yaygın olarak kullanılmaya başlanmıştır.

TENS akımının frekansı 1-200 Hertz (Hz), impuls süresi 10-400 mikrosaniyedir, amper değeri 1-100 miliamper arasında değişebilir. Bu durumda TENS 5 farklı şekilde uygulanabilmektedir (109).

Konvansiyonel TENS: Kas kontraksiyonuna neden olmayan frekansı yüksek, amplitüdü düşük bir elektrik akımıdır. Frekansı 50-100 Hz, faz süresi 40-75 μsn, amper değeri 10-30 mA'dir. Analjezik etki yaklaşık 1-15 dakika sonra başlar ve 1-15 dakika kadar sürer.

Akupunktura benzer TENS: Kas kontraksiyonu oluşturan düşük frekanslı, yüksek amplitüdlü bir elektrik akımıdır. Frekansı 1-4 Hz, faz süresi 150-250 µsn, amper değeri 30-80 mA'dir. Analjezik etki birkaç saat içinde başlar ve 2-6 saate kadar sürer. Kronik ağrılı vakalarda kullanımı konvansiyonel TENS'e göre daha etkilidir.

Burst Tip TENS: Konvansiyonel TENS ve akupunktur tipinin birleşimidir. Burst tipi TENS, 60-100 ve 0,5-4 Hz frekanslı alternatif akımlarla elde edilir. Analjezik Etkisi birkaç saat içinde başlar ve saatlerce sürer.

Kısa Şiddetli TENS: Yüksek amplitüd ve yüksek frekanslı bir elektrik akımıdır. Bu TENS ile duyusal ve motor lifler uyarılır. dolayısıyla kasta kontraskiyon görülür. Analjezik etki hızla başlar ve hızla kaybolur.

Modüle TENS: Akımın geçiş süresi veya şiddeti veya her ikisi de rastgele verilir. Modüle edilmiş TENS'in amacı, hasta toleransını artırmak ve akomodasyonu önlemektir (113).

Şekil 23. TENS Yerleştirme Örneği

1.5.3.4.Enterferansiyel Akım

Bu akımı oluşturmak için, 4000 hertz (Hz) frekansa sahip bir akım ile, 3900–4000 Hz veya 4000-4100 Hz frekans aralığında değişen iki akım kullanılır. Böylece bu iki akımın doku içinde kesiştiği bölgede, aralarındaki farka göre değişecek şekilde frekansı 1–100 Hz arasında değişen yeni bir akım meydana gelir. Dolayısıyla kullanılan orta frekansta olan bu akım kolaylıkla deriyi geçerek doku içinde alçak frekanslı akım haline gelecek ve sinir ve/veya kas liflerini uyarabilecektir. Yüzeyel veya derin dokularda, kronik ya da akut ağrının kontrol altına

alınmasında TENS kadar etkilidir. Analjezik etkisinin yanında kas kontraksiyonu oluşturucu etkisi de vardır. Enterferansiyel akımlar özellikle ağrının olduğu durumlarda kullanılır ve derindeki yapılara etki etmek için kullanılırlar (113).

1.5.3.5.Masaj

Hastalar tarafından oldukça beğenilen bir yöntem olan masaj;

bel bölgesine dokunma, bastırma, sıkma, yoğurma, vurma, el, bilek ve bazen de dirsek kullanılarak uygulanan bir tedavidir. Kan dolaşımını artırır, cilt ısısını yükseltir, bağ dokusu drenajına yardımcı olur ve metabolitlerin uzaklaştırılmasına yardımcı olur (110).

1.5.3.6.Traksiyon

Spinal eklem aralığını genişletmek, diskler üzerindeki baskıyı azaltmak, ligament, kas gibi yumuşak dokuları germek için vücudun bir bölgesine uygulanan bir çekme tekniğidir. Sürekli veya sabit aralıklarla yapılabilir. Lomber bölgeye yapılan uygulamalarda, 10-15 dakika boyunca 20-25 kg çekme ağırlığı ile başlanıp, 25 dakikada 40 kg'a kadar çıkılabilir. Döngüler 10 saniye çekme ve 5-10 saniye dinlenme şeklinde organize edilebilir. 7-10 gün boyunca günlük veya 3-4 hafta boyunca haftada 3 gün uygulanabilir (110). Traksiyonun, intervertebral disk patolojilerinde kısa vadede önemli ölçüde ağrı azaltma ve fonksiyonel iyileşme gösterdiği, ancak uzun vadede diğer tedavi yöntemleriyle desteklenmesi gerektiği belirtilmiştir (114).

1.5.3.7.Manipülasyon

Manipülasyon, eklemin normal fizyolojik işlevine ek olarak, anatomik normal hareket sınırlarını aşmadan, pasif hareket sınırlarının ötesinde, elle uygulanan kontrollü ve ani olarak uygulanan bir itme hareketi olarak tanımlanabilir. pozisyonlama, mobilizasyon ve germe egzersizleri sonrasında uygulanır. Omurgada ve eklemlerde oluşan limitasyonu açar ve kemikli yapıların simetrisini sağlar. Bununla birlikte yumuşak doku patolojilerini de düzenler. Manipülasyon tedavisi, düşük maliyeti ve hastanın herhangi bir ilacın yan etkisinden muzdarip olmaması nedeniyle deneyimli ellerle yapıldığında etkin bir tedavidir. Son çalışmalarda mekanik bel ağrısı için akut ve subakut hastalarda uygulanan kontrollü tedavinin plaseboya göre daha etkili olduğu gösterilmiştir (115,116).

1.5.3.8.Korse

Lumbosakral eklem hareketini sınırlamak, abdominal bölgeyi desteklemek ve duruşu düzeltmek için kullanılır. Rijit korseler kas atrofisine neden olduğu için uzun süre kullanılmamalıdır. Lomber disk hernisinin tedavisinde ateller ve hareketi sınırlayan cihazlar

etkili değildir. Korseler lomber bölgeye binen yükü %25 oranında azaltır, duruşu düzeltir, sırt kaslarını korur, hipermobiliteyi önler, lokal sıcaklığı artırır, güvenlik hissi sağlar, intraabdominal basıncı arttırır ancak intradiskal basıncı azaltır. Korse tedavisi alınırken abdominal izometrik egzersizler ve korsesiz zamanlarda da terapötik egzersizler yapılarak fonksiyonel bozulma ve kas güçsüzlüğünün önüne geçilmelidir (110).

1.5.3.9.Balneoterapi

Termal maden suyu, mineraller, çamur ve gazın yüzeye çıktığı yerlerde uygulanan balneoterapi (kaplıca tedavisi) tedavinin belirli bir süre, belirli mod, doz ve sürelerle kür şeklinde uygulanması olarak tanımlanabilir. Bu tedavide termal, kimyasal ve hidrostatik etki nedeniyle bir uyarılma hali oluşur. Balneoterapi ile kastaki kan akışı normalin yaklaşık 2,5 katına çıkar. Kaslarda oksijenlenme artar, böylece laktik asit ve diğer metabolik atık ürünlerin atılması kolaylaşır. Yüzeyel nosiseptörleri etkilenir ve ağrı eşiği yükselir. Isının etkisi altında kollajen dokuların elastikiyetinde bir artış ile gerçekleşmesiyle kasta bir relaksasyon görülür. Tedavinin dördüncü haftasında oluşan ve uzun süre devam eden genel bir iyilik hali oluşur. Balneoterapinin aerobik egzersizle kombine edildiğinde lumbal disk herniasyonu olan bireylerde ağrı, yaşam kalitesi, fleksibilite, kas gücü, yaşam kalitesi ve günlük yaşam aktiviteleri gibi parametrelerde etkili olduğu görülmüştür (110, 117).

1.5.3.10. Egzersiz

Bel ağrısı olan hastaların tedavisinde, akut haller dışında her tedavi aşaması için en çok önerilen tedavi rejimi egzersiz tedavisidir. Egzersiz tedavisi etkili bir tedavi olmakla birlikte her bir egzersiz türünün ne sıklıkta ve ne zaman yapılması gerektiği konusunda fikir birliği yoktur (118). Egzersiz tedavisi ya da terapötik egzersiz, fiziksel engelliliğe neden olan sorunları önlemeye veya tedavi etmeye yönelik uygulanan egzersizlerdir. Kişiye hareketlilik kazandırma ve kişinin fonksiyonel durumunu iyileştirmek temel amaçtır. Terapötik egzersiz; bireyin mobilitesini, esnekliğini, kas gücünü, dayanıklılığını, kardiyovasküler uygunluğunu, koordinasyonunu ve stabilizasyonunu geliştirmektedir. Egzersiz tedavisinin temel prensibi, vücudun yüklenmeye gösterdiği adaptasyondur (119). Her hastanın her türlü egzersizi yapamayacağı varsayıldığından, hastaya özel hazırlanmış bir egzersiz programının benimsenmesi gerekmektedir. Bununla beraber egzersizin kas kuvvetlendirme, germe ve propriosepsiyon girdisi gibi katkılarından dolayı sakatlık önleyici etkileride vardır. Terapötik egzersiz olarak genelde germe, izotonik, koordinasyon ve stabilizasyon gibi egzersizler reçete edilir. Son zamanlarda yürüyüş, yüzme ve sabit bisiklet gibi aerobik egzersizler de tedavi programına dahil edilmiştir. “Güçlendirmeden önce esnetme” prensibi ile germe egzersizleri

kasları gererek, kas spazmlarını ortadan kaldırarak ve disk ve fasetlerin beslenmesini kolaylaştırarak eklemin iyice açılmasını sağlar. Abdominal fleksiyon egzersizleri ile İVD'leri ve faset eklemleri açmayı, lomber fleksörleri ve karın kaslarını güçlendirmeyi amaçlarken, lomber bölge ekstansiyon egzersizleri ile paraspinal kasın güçlendirilmesini amaçlanır. Stabilizasyon egzersizlerinin amacı ise, kor bölgesi stabilizasyon ve kuvveti artırarak patolojik bölgedeki ligament ve eklemlerin yükünü azaltmak, disklere ve eklemlere binen yükü dengeli bir şekilde dağıtmaktır. Böylece bel ağrılı hastalarda egzersizin amaçları, ağrının giderilmesi, normal fonksiyonların tekrar kazanılması ve ilerde oluşabilecek patolojik durumların önlenmesi olarak özetlenebilir (120, 121, 122).

KAYNAKLAR

1. Konieczny, M. R., Senyurt, H., & Krauspe, R. (2013). Epidemiology of adolescent idiopathic scoliosis. Journal of Children's Orthopaedics, 7(1), 3–9. doi:10.1007/s11832- 012-0457-4
2. Grivas, T. B., Vasiliadis, E., Chatziargiropoulos, T., Polyzois, V. D., & Gatos, K. (2003). The effect of a modified Boston brace with anti-rotatory blades on the progression of curves in idiopathic scoliosis: aetiologic implications. Pediatric Rehabilitation, 6(3-4), 237–242. doi:10.1080/13638490310001636808
3. Growth of the thoracic spine in congenital scoliosis after expansion thoracoplasty. Campbell RM Jr, Hell-Vocke AK. J Bone Joint Surg Am. 2003 Mar; 85(3):409-20. doi: 10.2106/00004623-200303000-00002.
4. Master Mc. Congenital scoliosis. In: Weinstein SL, editor. The pediatric spine: principles and practices. New York: Raven Press; 1994. pp. 227–244.
5. Reames, D. L., Smith, J. S., Fu, K.-M. G., Polly, D. W., Ames, C. P., Berven, S. H., … Shaffrey, C. I. (2011). Complications in the Surgical Treatment of 19,360 Cases of Pediatric Scoliosis. Spine, 36(18), 1484–1491. doi:10.1097/brs.0b013e3181f3a326
6. Coillard, C., Circo, A. B., & Rivard, C. H. (2010). SpineCor treatment for Juvenile Idiopathic Scoliosis: SOSORT award 2010 winner. Scoliosis, 5(1). doi:10.1186/1748-7161-5-25
7. CARTER, O. D., & HAYNES, S. G. (1987). Prevalence Rates for Scoliosis in US Adults: Results from the First National Health and Nutrition Examination Survey. International Journal of Epidemiology, 16(4), 537–544. doi:10.1093/ije/16.4.537
8. Schwab, F., Dubey, A., Gamez, L., El Fegoun, A. B., Hwang, K., Pagala, M., & Farcy, J.-P. (2005). Adult Scoliosis: Prevalence, SF-36, and Nutritional Parameters in an Elderly Volunteer Population. Spine, 30(9), 1082–1085.

doi:10.1097/01.brs.0000160842.43

9. El-Hawary, R., & Chukwunyerenwa, C. (2014). Update on Evaluation and Treatment of Scoliosis. Pediatric Clinics of North America, 61(6), 1223–1241. doi:10.1016/j.pcl.2014.08.007
10. Ramirez N, Johnston CE, Brodeur AE. The prevalence of back pain in children who have idiopathic scoliosis. J Bone Joint Surg Am 1997;79(3):364–8.
11. Wynne-Davies R. Familial (idiopathic) scoliosis. J Bone Joint Surg Br 1998;50 B(1):24–30.
12. Herring JA: Tachdjian's Pediatric Orthopaedics. Üçüncü baskı, New York: WB Saunders Company, 2002: 213-299
13. Otman, A., S., Demirel H., Sade, A., (1998) Tedavi Hareketlerinde Temel Değerlendirme Prensipleri. 2. Baskı. Hacettepe Üniversitesi. Fizik Tedavi ve Rehabilitasyon Yüksekokulu Yayınları.
14. Janicki, J. A., Alman, B., Scoliosis: Review of diagnosis and treatment. Paediatric Child Health, 12(9), 771–776, 2007. doi: 10.1093/pch/12.9.771.
15. Erbil, O. (2013). "Review of Radiological Assessment and Classification Systems of Adolescent Idiopathic Scoliosis." Türk Ortopedi ve Travmatoloji Birliği Derneği Dergisi 12(1):73–82.
16. Exhibits, E. (2010). Scoliosis Imaging : What Radiologists. Main, 30(2006), 1823–1842. https://doi.org/10.1148/rg.307105061.
17. Lin, L. I. (1985). Early Diagnosis of Scoliosis Based on School-Screening. Journal of Bone & Joint Surgery, American Volume, 67(8), 1202–1205.
18. Labelle H, Richards SB, De Kleuver M, et al. Screening for adolescent idiopathic scoliosis: an information statement by the scoliosis research society international task force. Scoliosis 2013;8(1):17. http://dx.doi.org/10.1186/1748-7161-8-17.
19. TÜRKİYE ADÖLESAN İDİYOPATİK SKOLYOZ PREVELANS ARAŞTIRMASI, 2018/ANKARA https://www.tftr.org.tr/uploads/skolyoz.pdf Erişim Tarihi: 11.01.2022 20. Negrini, S., Donzelli, S., Aulisa, A. G., Czaprowski, D., Schreiber, S., de Mauroy, J. C. Zaina, F. (2018). 2016 SOSORT guidelines: orthopaedic and rehabilitation treatment of idiopathic scoliosis during growth. Scoliosis and Spinal Disorders, 13(1). doi:10.1186/s13013-017-0145-8
21. Coillard C, Circo AB, Rivard CH. SpineCor treatment for juvenile idiopathic scoliosis: SOSORT award 2010 winner. Scoliosis. 2010;5:25. doi: 10.1186/1748-7161-5-25. 22. De Mauroy JC, Lecante C, Barral F. "Brace technology" thematic series - the Lyon approach

to the conservative treatment of scoliosis. Scoliosis. 2011;6:4. doi: 10.1186/1748-7161-6-4.

23. De Mauroy JC, Fender P, Tato B, Lusenti P, Ferracane G. Lyon brace. Stud Health Technol Inform. 2008;135:327–340.
24. Griegel-Morris P, Larson K, Mueller-Klaus K, Oatis CA. Incidence of common postural abnormalities in the cervical, shoulder, and thoracic regions and their association with pain in two age groups of healthy subjects. Phys Ther. 1992;72:425–431.
25. Kendall FP, McCreary EK, Provance PG, Rodgers MM, Romani WA. Muscles: testing and function with posture and pain. Baltimore: Lippincott Williams & Wilkins; 2005. 26. Sedigheh-Sadat Mirbagheri,1 Amir Rahmani-Rasa,1 Farzad Farmani,2 Payam Amini,3 and Mohammad-Reza Nikoo, Evaluating Kyphosis and Lordosis in Students by Using a Flexible Ruler and Their Relationship with Severity and Frequency of Thoracic and Lumbar Pain Asian Spine J. 2015 Jun; 9(3): 416–422. Published online 2015 Jun 8. doi: 10.4184/asj.2015.9.3.416
27. Gündüz, O. H. (2000). Yaşlılarda postür ve yürüme, Turkish j of ger, 3(4), 155-162.
28. Benedetti, M. G., Berti, L., Presti, C., Frizziero, A., Giannini, S. (2008). Effects of an adapted physical activity program in a group of elderly subjects with flexed posture: clinical and instrumental assessment, J of neuroeng and reh, 5, 32-42. 29. Balzini, L., Vannuchi, L., Benvenuti. F., Benucci, M., Monni, M., Cappozo, A., Stanhope, S. J. (2003). Clinical charasteristics of flexed posture in elderly women, J of am ger soc, 51, 1419-1426.
30. Herring JA, Tachdjian MO Texas Scottish Rite Hospital for Children. Tachdjian's pediatric orthopaedics: from the Texas Scottish Rite Hospital for Children. Philadelphia: Elsevier Saunders; 2013.
31. Sagittal morphology and equilibrium of pelvis and spine. Vaz G, Roussouly P, Berthonnaud E, Dimnet J Eur Spine J. 2002 Feb; 11(1):80-7.
32. İnfluence of lumbar lordosis restoration on thoracic curve and sagittal position in lumbar degenerative kyphosis patients. Jang JS, Lee SH, Min JH, Maeng DH Spine (Phila Pa 1976). 2009 Feb 1; 34(3):280-4.
33. Van Blommestein. Reliability of Measuring Thoracic Kyphosis Angle, Lumbar Lordosis Angle and Straight Leg Raise with an Inclinometer. The Open Spine Journal. 2012;10:10–15.
34. D'Osualdo F, Schierano S, Lannis M. Validation of clinical measurement of kyphosis with a simple instrument, the arcometer. Spine. 1997;22:408–413.

35. Rehm J. 3D-modeling of the spine using EOS imaging system: Inter-reader reproducibility and reliability. PLoS ONE. 2017;2:e0171258.
36. https://www.thestudentphysicaltherapist.com/featured-articles/assess-and-treat lumbar-lordosis. Erişim tarihi: 12.01.2022.
37. Ohlén G, Spangfort E, Tingvall C (1989) Measurement of spinal sagittal configuration and mobility with Debrunner's Kyphometer. Spine 14:580–5837
38. Spinal pantograph - a non-invasive technique for describing kyphosis and lordosis in the thoraco-lumbar spine. Comparative Study Acta Orthop Scand. 1981 Oct;52(5):525-9. doi:10.3109/17453678108992142.
39. González-Gálvez, N., Gea-García, G. M., & Marcos-Pardo, P. J. (2019). Effects of exercise programs on kyphosis and lordosis angle: A systematic review and meta analysis. PLOS ONE, 14(4), e0216180. doi:10.1371/journal.pone.0216180
40. Muyor JM, López-Miñarro PA, Casimiro AJ Effect of stretching program in an industrial workplace on hamstring flexibility and sagittal spinal posture of adult women workers: a randomized controlled trial. J Back Musculoskelet Rehabil. 2012; 25(3):161- 9.
41. Kamali F, Shirazi SA, Ebrahimi S, Mirshamsi M, Ghanbari A. Comparison of manual therapy and exercise therapy for postural hyperkyphosis: A randomized clinical trial. Physiother Theory Pract 2016;32:92–7. 10.3109/09593985.2015.1110739
42. Hosseinifar M, Ghiasi F, Akbari A, Ghorbani M. The effect of stabilization exercises on lumbar lordosis in patients with low back pain. Ann Trop Med Public Heal. 2017;10:1779–84.
43. Scheuermann's disease: an update. Palazzo C, Sailhan F, Revel M Joint Bone Spine. 2014 May; 81(3):209-14.
44. Scheuermann's kyphosis and roundback deformity. Results of Milwaukee brace treatment. Bradford DS, Moe JH, Montalvo FJ, Winter RB. J Bone Joint Surg Am. 1974 Jun; 56(4):740-58.
45. Orthotic results in adolescent kyphosis. Gutowski WT, Renshaw TS. Spine (Phila Pa 1976). 1988 May; 13(5):485-9.
46. Piazzolla, A., Bizzoca, D., Solarino, G., Brayda-Bruno, M., Tombolini, G., Ariagno, A., & Moretti, B. (2020). Maria Adelaide brace in the management of Scheuermann's Kyphosis. Spine Deformity, 9(2), 549–557. doi:10.1007/s43390-020-00225-y.
47. Arlet V., Schlenzka D. Scheuermann's kyphosis: surgical management. European Spine Journal: Official Publication of the European Spine Society . 2005;14(9):817–827. doi:

10.1007/s00586-004-0750-0.

48. Dikici F., Akgul T., Sariyilmaz K. Selection of distal fusion level in terms of distal junctional kyphosis in Scheuermann kyphosis. A comparison of 3 methods. Acta Orthopaedica et Traumatologica Turcica . 2018;52(1):7–11. doi: 10.1016/j.aott.2017.11.012.
49. Qingshan Li. Surgical Procedures Used for Correction of Scheuermann's Kyphosis: A Meta-Analysis. Pain Res Manag. 2021; 2021: 2142964. Published online 2021 Oct 23. doi: 10.1155/2021/2142964.
50. Dingjun Hao, Jinwen Zhu, Xiaodong Wang, Zhen Chang.A Case of Scheuermann's Disease Co-Occurrence with Idiopathic Scoliosis and Intradural-Extramedullary Epidermoid Cyst: The First Case Report in Literature. Case Report. Published: Tue 17, Sep 2019. doi: 10.31487/j.SCR.2019.04.12
51. Oxland, T. R., 2016, "Fundamental Biomechanics of the Spine—What We Have Learned in the Past 25 Years and Future Directions," Journal of Biomechanics, 49(6), pp. 817–832.
52. Sharma, M., Langrana, N., and Rodriguez, J., 1995, "Role of Ligaments and Facets in Lumbar Spinal Stability," Spine, 20(8), pp. 887–900.
53. Kowalski, R. J., Ferrara, L. A., and Benzel, E. C., 2005, "Biomechanics of the Spine," Neurosurgery, 15(1), pp. 42–59.
54. White III, A., and Panjabi, M., 1990, Clinical Biomechanics of the Spine, Lippincott, Williams, & Wilkins USA.
55. Cavanaugh, J. M., Ozaktay, A. C., Yamashita, H. T., and King, A. I., 1996, "Lumbar Facet Pain: Biomechanics, Neuroanatomy, and Neurophysiology," Journal of biomechanics, 29(9), pp. 1117–1129.
56. Jaumard, N. V. Welch, W. C., and Winkelstein, B. A., 2011, "Spinal Facet Joint Biomechanics and Mechanotransduction in Normal, Injury and Degenerative Conditions," Journal of biomechanical engineering, 133(July).
57. Grobler, L. J. Robertson, P. A. Novotny, J. E. and Pope, M. H., 1993, "Etiology of Spondylolisthesis: Assessment of the Role Played by Lumbar Facet Joint Morphology," Spine, 18(1), pp. 80–91.
58. Schroeder, G. D., Guyre, C. A., and Vaccaro, A. R., 2016, "The Epidemiology and Pathophysiology of Lumbar Disc Herniations," Seminars in Spine Surgery, 28(1), pp. 2–7.
59. Inoue, N., and Orías, A. A. E., 2011, "Biomechanics of Intervertebral Disk

Degeneration," Orthopedic Clinics of North America, 42(4), pp. 487–499. 60. Martin, M. D., Boxell, C. M., and Malone, D. G., 2002, "Pathophysiology of Lumbar Disc Degeneration: A Review of the Literature," FOC, 13(2), pp. 1–6.

61. Iatridis, J. C., Weidenbaum, M., Setton, L. A., and Mow, V. C., 1996, "Is the Nucleus Pulposus a Solid or a Fluid? Mechanical Behaviors of the Nucleus Pulposus of the Human Intervertebral Disc:," Spine, 21(10), pp. 1174–1184.
62. Adams, M. A., Freeman, B. J. C., Morrison, H. P., Nelson, I. W., and Dolan, P. 2000, "Mechanical Initiation of Intervertebral Disc Degeneration," Spine, 25(13), pp. 1625–1636.
63. Ülfet köksal, 2011, BEL VE BACAK AĞRISI OLAN LUMBAL DİSK HERNİLİ HASTALARDA NÖRAL MOBİLİZASYONUN ETKİNLİĞİ, Yüksek Lisans Tezi, Dokuz Eylül Üniversitesi
64. Stephanie Rossman, 2021, Biomechanics of Intervertebral Disc Herniatıon: In Silica Examinatıons Of Spinal Decompression Surgery and Its Effect On Intervertebral Disc Herniatıon Risk Doktora Tezi, Lawrence Technological University.
65. Gopalakrishnan, N., 2015, "Categorization of Pathology Causing Low Back Pain Using Magnetic Resonance Imaging (MRI)," JCDR.
66. Wilke, H., Kienle, A., Maile, S., Rasche, V., and Berger-Roscher, N., 2016, "A New Dynamic Six Degrees of Freedom Disc-Loading Simulator Allows to Provoke Disc Damage and Herniation," Eur Spine J, 25(5), pp. 1363–1372.]
67. Fennell, A. J., Jones, A. P., and Hukins, D. W. L., 1996, "Migration of the Nucleus Pulposus Within the Intervertebral Disc During Flexion and Extension of the Spine," Spine, 21(23), pp. 2753–2757.
68. Kushchayev, S. V., Glushko, T., Jarraya, M., Schuleri, K. H., Preul, M. C., Brooks, M. L., and Teytelboym, O. M., 2018, "ABCs of the Degenerative Spine," Insights Imaging, 9(2), pp. 253–274.
69. Adams, M. A., and Roughley, P. J., 2006, "What Is Intervertebral Disc Degeneration, and What Causes It?" Spine, 31(18), pp. 2151–2161.
70. Adams, M. A., and Hutton, W. C., 1985, "Gradual Disc Prolapse," Spine, 10(6), pp. 524–531.
71. Gordon, S. J., Yang, K. H., Mayer, P. J., Mace, A. H., Kish, V. L., and Radin, E. L., 1991, "Mechanism of Disc Rupture: A Preliminary Report," Spine, 16(4), pp. 450–456.
72. Callaghan, J. P., and McGill, S. M., 2001, "Intervertebral Disc Herniation: Studies on a Porcine Model Exposed to Highly Repetitive Flexion/Extension Motion with

Compressive Force," Clinical Biomechanics, p. 10.

73. Tampier, C., Drake, J. D. M., Callaghan, J. P., and McGill, S. M., 2007, "Progressive Disc Herniation: An Investigation of the Mechanism Using Radiologic, Histochemical, and Microscopic Dissection Techniques on a Porcine Model," Spine, 32(25), pp. 2869– 2874.

74. Wilke, H., Ressel, L., Heuer, F., Graf, N., and Rath, S., 2013, "Can Prevention of a 75. Reherniation Be Investigated? Establishment of a Herniation Model and Experiments With an Anular Closure Device:," Spine, 38(10), pp. E587–E593.

76. Berger-Roscher, N., Casaroli, G., Rasche, V., Villa, T., Galbusera, F., and Wilke, H., 2017, "Influence of Complex Loading Conditions on Intervertebral Disc Failure:," SPINE, 42(2), pp. E78–E85.]

77. Adams, M. A., and Hutton, W. C., 1982, "Prolapsed Intervertebral Disc: A Hyperflexion Injury," Spine, 7(3), pp. 184–191.

78. Adams, M. A., and Hutton, W. C., 1982, "The Mechanics of Prolapsed Intervertebral Disc," International Orthopaedics, 6, pp. 249–253.

79. Brinckmann, P., 1986, "Injury of the Annulus Fibrosus and Disc Protrusions: An In Vitro Investigation on Human Lumbar Discs," Spine, 11(2), pp. 149–153. 80. McNally, D. S., and Adams, M. A., 1993, "Can Intervertebral Disc Prolapse Be Predicted By Disc Mechanics?," Spine, 18(11), pp. 1525–1530.

81. Wade, K. R., Robertson, P. A., Thambyah, A., and Broom, N. D., 2014, "How Healthy Discs Herniate: A Biomechanical and Microstructural Study Investigating the Combined Effects of Compression Rate and Flexion," Spine, 39(13), pp. 1018–1028.]

82. Hsieh, A. H., and Yoon, S. T., 2010, "Update on the Pathophysiology of Degenerative Disc Disease and New Developments in Treatment Strategies," Journal of Sports Medicine, pp. 191–199.].

83. Palepu, V., Kodigudla, M., and Goel, V. K., 2012, "Biomechanics of Disc Degeneration," Advances in Orthopedics.

84. McNally, D. S., and Adams, M. A., 1993, "Can Intervertebral Disc Prolapse Be Predicted By Disc Mechanics?," Spine, 18(11), pp. 1525–1530.

85. Wade, K. R., Robertson, P. A., Thambyah, A., and Broom, N. D., 2015, "'Surprise' Loading in Flexion Increases the Risk of Disc Herniation Due to Annulus-Endplate Junction Failure," Spine, 40(12), pp. 891–901.

86. Pérez, M. S., Sierra, A. G., Martín, A. S., Gómez, P. G., and Boo, D. P., 2012, "Standardized Terminology for Disc Disease," Radiología (English Edition), 54(6), pp.

503–512.

87. Vugar Aslanlı 2021, Lomber Disk Herniasyonu Tanısı Olan Hastalarda Kayropraktik Spinal Manipülasyon Tedavisi İle Lokal Dekompresyon Cihaz Tedavisinin Etkinliğinin Karşılaştırılması, Yüksek Lisans Tezi T.C. Bahçeşehir Üniversitesi, İstanbul
88. Gregory D. Schroeder, Christine A. Guyre, Alexander R. Vaccaro, The epidemiology and pathophysiology of lumbar disc herniations, Seminars in Spine Surgery, Volume 28, Issue 1, 2016, Pages 2-7.
89. Miwa, Shinji MD, PhD*; Yokogawa, Akio MD, PhD*; Kobayashi, Tadayoshi MD, PhD*; Nishimura, Tatsuya MD, PhD*; Igarashi, Kentaro MD*; Inatani, Hiroyuki MD*; Tsuchiya, Hiroyuki MD, PhD† Risk Factors of Recurrent Lumbar Disk Herniation, Journal of Spinal Disorders and Techniques: June 2015 - Volume 28 - Issue 5 - p E265-E269.
90. Huang, W., Han, Z., Liu, J., Yu, L., & Yu, X. (2016). Risk Factors for Recurrent Lumbar Disc Herniation: A Systematic Review and Meta-Analysis. Medicine, 95(2), e2378. https://doi.org/10.1097/MD.0000000000002378.
91. Shimia, M., Babaei-Ghazani, A., Sadat, B. E., Habibi, B., & Habibzadeh, A. (2013). Risk factors of recurrent lumbar disk herniation. Asian journal of neurosurgery, 8(2), 93–96. https://doi.org/10.4103/1793-5482.116384.
92. Günay Yolcu, 2021, Servikal Disk Herniasyonunda Kuru İğneleme Tedavisinin İnterlaminar Epidural Steroid Enjeksiyonu Tedavi Sonuçlarına Etkisinin Değerlendirilmesi, Uzmanlık Tezi İstanbul)
93. Vugar Aslanlı 2021, Lomber Disk Herniasyonu Tanısı Olan Hastalarda Kayropraktik Spinal Manipülasyon Tedavisi İle Lokal Dekompresyon Cihaz Tedavisinin Etkinliğinin Karşılaştırılması Yüksek Lisans Tezi, İstanbul)
94. Oğuz H. 2004, Bel ağrıları. Ed. Oğuz H, Dursun E, Dursun N. Tıbbi Rehabilitasyon. 2. Baskı, İstanbul: Nobel Kitabevi,: 1131-1171.
95. Sarı H: 2007, Bel Ağrılarına Genel Bakış Anamnez ve Muayene. Sarı H(Ed). Clinic Medicine Tıp Dergisi- Bel Ağrısı Özel Sayısı. ,11-17.
96. Bal S, Kutsal YG, 2000, Bel Muayanesi. Modern Tıp Seminerleri:11 Bel Ağrısı. Kutsal YG (ed). Güneş Kitabevi, 44-55
97. Emel E, Abdallah A, Özer AF. Spinal cerrahide hasta değerlendirme ve öykü (Bölüm 13); In Özer AF, Arslantaş A, Dalbayrak S (ed), Temel Spinal Cerrahi-Cilt 1. Ankara: İntertıp Yayınevi; 2015, 99-108.
98. Schmid MR, Hodler J. Imaging studies (Chapter 9); In: Boss N, Aebi M (ed) Spinal

Disorders, Fundamentals of Diagnosis and Treatment vol I, Berlin Heidelberg: SpringerVerlag, 2008; 227-260.

99. Eseoğlu M. Lomber Disk Herniasyonunda Başarısız Bel Cerrahisi; Epidural Fibrozis ve Nüks Olgularının Reoperasyondaki Basarı Skorlamasının Retrospektif İncelenmesi, Bakırköy Prof. Dr. Mazhar Osman Ruh Sağlığı ve Sinir Hastalıkları Eğitim ve Araştırma Hastanesi, Tıpta Uzmanlık Tezi, 2008, 9-11.
100. Boos N, Leonard M. Disc herniation and radiculopathy (Chapter 18); In: Boss N, Aebi M (ed) Spinal Disorders, Fundamentals of Diagnosis and Treatment vol I, Berlin Heidelberg: Springer-Verlag, 2008; 481-512)
101. Chawalparit, O., Churojana, A., Chiewvit, P., Thanapipatsir, S., Vamvanij, V., & Charnchaowanish, P. (2006). The limited protocol MRI in diagnosis of lumbar disc herniation. Journal-Medical Association Of Thailand, 89(2), 182.
102. Klaus Buckup, johannes Buckup, 2016, Clinical Tests for the Musculoskeletal System Examinations—Signs—Phenomena Third Edition Division of Trauma and Orthopaedic Surgery, Frankfurt am Main, Germany, Thieme.
103. Kang K-C, Lee HS, Lee J-H. Cervical radiculopathy focus on characteristics and differential diagnosis. Asian Spine Journal. 2020;14(6):921.
104. Elvey RL. 1994, The investigation of arm pain. In: Boyling JD, Palastanga N, eds. Grieve's Modern Manual Therapy: The Vertebral Column. 2nd ed. Edinburgh: Churchill Livingstone.
105. Trainor K, Pinnington MA. Reliability and diagnostic validity of the slump knee bend neurodynamic test for upper/mid lumbar nerve root compression: a pilot study. Physiotherapy. 2011;97: 59-64.
106. Magee D. J. 2014, ORTHOPEDIC PHYSICAL ASSESSMENT, SIXTH EDITION, , Canada, Elsevier.
107. Özcan E. 2002, Bel ağrılı hastaların konservatif tedavisi. Özcan E (Editör). Bel ağrısı tanı ve tedavisi'nde. İstanbul: Nobel Kitabevi; . s.187-219.
108. Hagen KB, Hilde G, Jamtvedt G, Winnem MF. 2000, The Cochrane review of bed rest for acute low back pain and sciatica. Spine ;25(22):2932-9.
109. Abdallah A, 2016, Lomber Disk Herniasyon Hastalarının Mrg Bulgularına Göre Herniasyon Tipleriyle Post-Operatif Dönemde Nüks Oranlarının Araştırılması: Erken Dönem Sonuçlarının Prospektif Olarak Değerlendirilmesi, Tıpta Uzmanlık Tezi, T.C. Sağlık Bakanlığı Bakırköy Bölgesi İstanbul İli Kamu Hastaneleri Birliği Sağlık Birimler Üniversitesi, İstanbul.

110. Miroğlu V. 2018, L5-S1 Disk Herniasyonuna Bağlı Bel Ağrısı Olan Hastalarda Cerrahi Olmayan Spinal Dekompresyonun Ağrı, Yaşam Kalitesi Ve Fonksiyonel Durum Üzerine Etkisi, Tıpta Uzmanlık Tezi, Afyon Kocatepe Üniversitesi.

111. Kamanli A, Karaca-Acet G, Kaya A, Koc M, 2010, Yildirim H. Conventional physical therapy with lumbar traction; clinical evaluation and magnetic resonance imaging for lumbar disc herniation. Bratislavske Lekarske Listy. ;111(10):541-544.

112. Cole A. J.. Eagleston R. A. (1994) The Benefits of Deep Heat,Ultrasound and Electromagnetic Diathermy, The Physician and Sportsmedicine, 22:2, 76-88. 113. Özdinçler A. R. 2019, Elektroterapi ve Fiziksel Modaliteler Kanıtlar ve Olgular Eşliğinde, İstanbul Tıp Kitabevi, İstanbul.

114. Cheng Y, Hsu C, Nung Lin Y. 2020, The effect of mechanical traction on low back pain in patients with herniated intervertebral disks: a systemic review and meta analysis, Clinical rehabilitation, Vol. 34(1) 13–22.

115. Yüksel İ. 2017, Ortopedik Problemlerde Manuel Terapi, Hipokrat Kitabevi, Ankara.

116. Dıraçlıoğlu D. 2011 Mekanik Bel Ağrılarında Manuel Tedavinin Yeri. Türkiye Klinikleri J PM&R-Special Topics; 4(1):91-97.

117. Yolgösteren E. Külekçioğlu S. (2021), The effectiveness of balneotherapy and thermal aquatic exercise in postoperative persistent lumbar pain syndrome International Journal of Biometeorology volume 65, pages 2137–2145.

118. Descarreaux M, Normand MC, Laurencelle L, Dugas C. 2002 Evaluation of a specific home exercise program for low back pain. J Manipulative Physiol Ther. Oct; 25(8): , 497-503.

119. Gürsel Y. 2000, Terapatik egzersizler. 909–927, Fiziksel Tıp ve Rehabilitasyon, Günes Kitabevi Ankara.

120. Kaplan M. 2020, Kronik Bel Ağrısı Olan Bireylerde Egzersizin Yanı Sıra Uygulanan Derin Doku Masajının Ağrı ve Yaşam Kalitesi Üzerine Etkisi, Yüksek Lisans Tezi, Haliç Üniversitesi.

121. 1Elnaggar IM, Nordin M, Sheikhzadeh A, Parnianpour M, Kahanovitz N. 1991 Effects of spinal flexion and extension exercises on low-back pain and spinal mobility in chronic mechanical low-back pain patients. Spine (Phila Pa 1976), 16(8).

122. Arokoski JP, Valta T, Airaksinen O, Kankaanpaa M. 2001, Back and abdominal muscle function during stabilization exercises. Arch Phys Med Rehabil., 82(8).