All-On-4 Tekniğinde İmmediat Yükleme ve Hibrit Sabit Protez Uygulamaları

Immediate Loading in All-On-4 Technique and Aplications of Fixed Hybrid Prosthesis

Oğuz OZAN[a],
Feras HAROUN[b],
Tolga PEKPERDAHCI[c]

[a]Yakın Doğu Üniversitesi
Diş Hekimliği Fakültesi,
Protetik Diş Tedavisi ABD,
Lefkoşa, KKTC
[b]Kıbrıs Sağlık ve
Toplum Bilimleri Üniversitesi
Diş Hekimliği Fakültesi,
Protetik Diş Tedavisi ABD,
Güzelyurt, KKTC
[c]Serbest Diş Hekimi,
İstanbul, Türkiye

Yazışma Adresi/*Correspondence:*
Oğuz OZAN
Yakın Doğu Üniversitesi
Diş Hekimliği Fakültesi,
Protetik Diş Tedavisi ABD,
Lefkoşa, KKTC
oguzozan@gmail.com

KAYNAK GÖSTERMEK İÇİN:
Ozan O, Haroun F, Pekperdahcı T. All-on-4 tekniğinde immediat yükleme ve hibrit sabit protez uygulamaları. Yalçın S, editör. Aşırı Rezorbe Kretlerde İmplant Destekli Sabit Çene Rehabilitasyonu: Greftli ve Greftsiz Çözümler. 1. Baskı. Ankara: Türkiye Klinikleri; 2022. p.87-94.

ÖZET Yükselen hasta beklentileri ve güncel tedavi yöntemlerindeki gelişmeler tam dişsizliğin rehabilitasyonunda da yeni bazı sistemlerin kullanım gerekliliğini arttırmıştır. Bu amaçla geliştirilen "All-on-4'' konsepti gösterdiği uzun dönem klinik başarı oranlarıyla klinisyenler tarafından güvenilir bir tedavi alternatifi olarak karşımıza çıkmaktadır. Özellikle, aynı gün immediat yüklemenin yapılabilmesi ve sonrasında da hazırlanacak olan hibrit protezin öngörülebilir başarısı ile, bu teknik günümüzde sıklıkla tercih gören bir konsept halini almıştır.

Anahtar Kelimeler: All-on-4; immediat yükleme; hibrit protezler

ABSTRACT Due to the rise in patient expectations in the rehabilitation of total edentulism, the use of new advancements and systems is mandated in the rehabilitation of full arch cases. The "All-on-4" concept which is developed for this purpose, has proven to be a reliable treatment alternative by clinicians with its long-term clinical success rates. Recently, this technique has become a frequently preferred concept, especially with the immediate loading on the same day capability and the predictable success of the definitive hybrid prosthesis applications.

Keywords: All-on-4; immediate loading; hybrid prosthesis

Günümüzde, teknolojinin ilerlemesi ile birlikte, farklı form ve yüzey özelliklerine sahip birçok implant sistemi klinisyenlerin kullanımına sunulmuştur. Bu gelişmelere paralel olarak uzun dönem klinik çalışmalarda yüksek başarı ve sağkalım oranı görülmesi sonucu implant destekli protezler rutin bir tedavi prosedürü haline gelmişlerdir. Bütün bu olumlu etkenlerin sonucunda, hastaların beklentileri sadece implantlar üzerine yerleştirilen protetik uygulamalardan ibaret kalmamıştır. Böylelikle, hem implant yerleştirme işleminde hem de iyileşme süresinin geçiş döneminde implant üstü sabit protez hastalar tarafından rutin olarak talep edilmektedir. Bu nedenle yapılan planlama dahilinde implantların cerrahi olarak yerleştirilmesini takiben, protetik restorasyonların immediat yüklemesi klinisyenler tarafından sıklıkla tercih edilmektedir.[1]

İmplantoloji ilk uygulamalarından günümüze kadar hızlı bir değişim ve gelişim süreci geçirmiştir. 1960-70'li yıllar implantolojide gelişim periyodudur. Bu süreçte osseointegrasyon ve primer stabilite konuları üzerinde durulmuş, implantların üst yapıları için belirli sürelerin beklenmesi tedavinin kaçınılmaz bir gereği olarak kabul edilmiştir. İkinci periyot olan 1980-90 yılları keşif periyodu olarak kabul edilmekle beraber, bu yıllarda cerrahi yöntemler geliştirilmiş ve implantların yüzey özelliklerinin geliştirilmesi suretiyle osseointegrasyonun arttırılması amaçlanmıştır. 2000'li yıllardan günümüze kadar olan çalışmalarda ise; implantların osseointegrasyon sürelerinin kısaltılması ve/veya immediyat yüklenmesi, popülerlik kazanmıştır. Güncel ilerlemeler ile beraber yükleme yöntemleri de farklı başlıklar altında incelenmeye başlanmıştır.[2,3] Buna göre:

■ **Gecikmiş yükleme:** İmplantların 3 ile 6 aylık süreden daha geç sürede yüklenmesi olarak tanımlanmaktadır.

■ **Erken yükleme:** İmplantların 48 saat ile 3 ay arasındaki sürede yüklenmesi olarak tanımlanmaktadır.

■ **İmmediat yükleme:** İmplant yerleştirilmesini takiben 48 saat içinde karşıt dişle oklüzal temasta olan restorasyonların yerleştirilmesi olarak tanımlanmaktadır.

■ **İmmediat restorasyon:** Restorasyonun implantın yerleştirilmesini takip eden 48 saat içinde karşıt dişle oklüzal teması olmayacak şekilde yerleştirilmesi olarak tanımlanmaktadır.

İmmediat yükleme protokolünde değişik bölge ve değişik dişsizlik durumlarında öngörülebilir implant sağ kalım oranları değişmektedir. Özellikle maksilla posterior bölgede tek taraflı yapılan immediat yükleme protokolüne dair yeterli kanıta dayalı veri bulunmamaktadır. Buna karşın, tam dişsiz veya tam dişsiz olmaya aday hastalarda immediat yükleme protokolü çeşitli konsensus raporları tarafından da öngörülebilir bir tedavi alternatifi olarak kabul edilmektedir.[4] Bu tarz hastalarda, implantın uygulamasını takiben osseointegrasyon periyodunu fonksiyonel anlamda daha rahat geçebilmesi açısından protezlerin immediat yüklenmesi çok önemlidir. Bu amaçla, tam dişsizliklerin implant destekler ile rehabilitasyonunda immediat yükleme protokollerinin detaylı bir şekilde değerlendirilmesi gerekmektedir.[5]

Tam dişsizliklerde immediat yükleme protokolü uygulanırken yerleştirilen implantların hepsinde yeterli primer stabilitenin (en az 30 N/cm) sağlanması ve bütün implantların splintlenmesi gerekmektedir. Bu nedenle implantların olgun kemiğe yerleştirilmesi stabilitenin de sağlanması açısından önemlidir. Bu nedenle, tam dişsiz vakalarda sinus yükseltme vb. diğer augmentasyon işlemleri göreceli bir kontrendikasyon yaratmaktadır.[4,6] Son yıllarda ise bu problemlerin giderilebilmesi için yeni bir teknik olan ‘‘All-on-4’’ konsepti hastaların kullanımına sunulmuştur. Bu tedavi konsepti; dişsiz arklarda ya da çekim sonrası immediat yükleme ile; anterior bölgede 2 aksiyel, posterior bölgede 2 distale eğimli (30°, 45°) olmak üzere toplam 4 implant kullanılarak protezin sabitlendiği bir tekniktir.[7-9] Bu teknik düz ve açılı vidalı abutmentler (anterior veya posterior implantlar için) ile 4 implantın desteklediği cerrahi operasyonla aynı gün yerleştirilen geçici, sabit, immediat yüklenen, full-ark protezleri içerir.[10,11] Bu konseptte immediat yükleme genellikle rezilient bir malzeme olan tam akrilik restoratif materyal kullanılarak yapılmaktadır. Çok ekstrem durumlar dışında, immediat protezlerde kullanılan akrilik malzeme herhangi bir güçlendirme metoduna tabi tutulmaz.[12] Bu tam akrilik geçici immediat protezler genellikle iki metod kullanılarak hazırlanır.

İMPLANTLARIN YERLEŞTİRİLMESİNİ TAKİBEN ÖLÇÜ ALINMASI

‘All-on-4’’ konseptini ilk defa literatüre sunan Dr. Maló tarafından uygulanan bu yöntemde, implantların yerleştirilmesini takiben kişiye özel kaşıklarla açık ölçü parçaları kullanılarak silikon ölçü maddesiyle (PVS) ölçü alınır (Resim 1).[7] Bu işlemden hemen sonra, büzüşmesi az olan akrilik rezin ile sadece 2 geçici koping (temporary coping) daha önceden hazırlanmış olan tam proteze bağlanır. Bu tam protez aynı zamanda kapanış temininde de kullanılır ve sonrasında laboratuvara nakledilir. Laboratuvarda alınan ölçüden alçı model elde edilir ve kopinglerle bağlanmış olan tam protez bu alçı model üzerine adapte edilir. Sonrasında ise, bir dizi laboratuvar işlemleriyle mevcut tam protez tam akrilik hibrit sabit geçici proteze dönüştürülür. Aynı gün, genellikle ameliyattan 2-3 saat sonra hastaya uygulanarak immediat yükleme gerçekleştirilir.[13]

TAM PROTEZİN İMPLANTLARLA AĞIZDA BAĞLANMASI

Bu teknikte hastadan operasyon öncesinde alınan ölçüler ile akrilik bir tam protez hazırlanmaktadır. Hastada dişler yoksa mevcut kretlerin ölçüsü alınarak tam protez hazırlama prensiplerini takiben akrilik tam protez bitirilir. Bunun yanında eğer hasta dişli ise yine alınan ölçüden elde edilen modelde cerrahi planlamaya göre dişler kazınmaktadır. Sonrasında ise kazınmış bölge üzerine akrilik tam protez bitirilmektedir. Sonraki aşamadı implantların yerleştirilmesini takiben geçici kopingler (temporary coping)

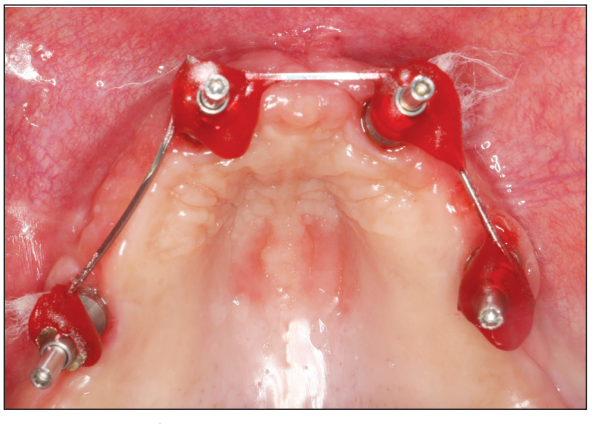

RESİM 1: Açık ölçü kopingleri ile ölçü alınması.



RESİM 2: Akrilik rezin ile protezin geçici kopinglere bağlanması.



RESİM 3: Geçici kopinglerin ısırma kayıt silikonu ile proteze bağlanması.

tam protezler ile ağızda bağlanır ve bu tam protezler laboratuvarda geçici sabit protezlere dönüştürülür. Genellikle bu kopinglerin bağlanma aşamasında rijit bir materyal olan minimum büzüşmeye sahip olan akrilik rezinler kullanılmaktadır (Resim 2).[14] Bu bağlama materyalinin sahip olduğu akıcı özelliği bu materyalin yara alanına ve bazı undercut bölgelerine (vida delikleri, multi unit abutment boyun bölgesi) akmasına neden olmakta ve hekimleri bir dizi problemlerle uğraşmak zorunda bırakmaktadır.[15] Bunun yanında, akrilik rezin materyalinin bağlandığı protetik materyalden uzaklaştırmasının da zorluğu sebebiyle klinisyenler bu işlem esnasında başka bir materyal arayışına girmiştir. Bu amaçla son dönemde yeterli rijiditeye sahip olan ama gerektiği kadar da esneme özelliği gösteren silikon (PVS) ısırma kayıt materyali kullanılmaya başlanmıştır (Resim 3).[16] Bu materyalin kullanılmasıyla daha hızlı, daha az komplikasyon riski olan ve daha öngörülebilir bir bağlama aşaması elde edilmektedir.

İmplantlar immediat yüklendikten sonra yumuşak doku iyileşmesi ve osseointegrasyon periyodunun tamamlanması için 3-6 ay beklenir. Bu iyileşme süreci tamamlandıktan sonra ‘‘All-on-4’’ konsepti gereği vidalı bir hibrit protez yapımı için daimi protetik aşamalara geçilir.

HİBRİT PROTEZ

Hibrit kelime anlamı olarak, iki veya daha fazla farklı unsuru birleştirerek yapılan bir şeydir. Hibrit protez, konvansiyonel tasarımı takip etmeyen herhangi bir protez için uygulanan, spesifik olmayan bir terimdir; farklı materyallerden, protez diş tiplerinden, değişken akrilik protez reçinelerinden, farklı metallerden veya tasarımlardan oluşan bir diş protezini tanımlamak için sıklıkla kullanılır. Bu tip protezler literatürde vidalı olarak nitelendirilir.[17] Genellikle, hibrit protez diş hekimi tarafından çıkarılabilir, ancak hasta tarafından çıkarılmaz. Elementleri bir araya toplamak için, daha küçük bir metal alt yapı ile protez dişleri ve akrilik kullanılmaktadır.[18]

Endikasyonlar

- 15 milimetre veya daha fazla vertikal mesafe mevcudiyetinde.[18]
- Orta ve ileri derecede çene kemiği erimesi gösteren hastaların kemik ve yumuşak dokuların protetik rehabilitasyonunun sağlanılmasında.[19]
- Tümoral rezeksiyon sonucu çok fazla kemik kaybının olduğu dişsiz kretlerde.[20]
- Düzensiz alveol rezorbsiyonlarda.[21]
- Özellikle üst çenede dudak desteğinin sağlanmasının istendiği durumlarda.[19]

Kontrendikasyonlar

- 15 milimetreden daha az vertikal mesafe varsa.
- Sert ve yumuşak doku kaybı fazla değilse.[19]
- Ağız hijyeni kötü ise.
- Hamilelerde.
- Hastaya implant uygulanmasına engel kontrol altında olmayan sistemik hastalıkları varsa.
- Sigara ve alkol bağımlıları.

Avantajlar

- Hibrit protez maliyeti porselenden daha düşüktür.[18]
- Daha estetiktir.[18]
- Metal alt yapı ve protez dişleri arasındaki akrilik, dinamik oklüzal kuvvetleri azaltabilir.[18]
- Kırılma durumunda oluşan hatalar daha kolay tamir edilebilir.[18]

Dezavantajlar

- Metal alt yapının pasif olarak oturması kolaylıkla elde edilemez, ilk üretiminden sonra bölme ve lehimleme gerektirebilir.[22]
- Vida deliklerinin çıkış noktaları estetiği ve oklüzyonu olumsuz etkileyebilir. Özellikle açılı yerleştirilen implantlarda vida deliklerinin labial ve/veya bukkal tarafta bulunması estetiği etkilemektedir.[22]
- Klinik ve laboratuvar teknikleri karmaşıktır ve genellikle deneyimli bir klinisyen ve teknisyen gerekmektedir.[22]
- Protezin temizlenmesi zordur.

Hibrit Protez Kriterleri

1. Alt çenede implant üstü sabit protezlerin yapılabilmesi için en az 12-15 milimetre uzunluğunda bir inter ark aralığı olmalıdır.[23] Hibrit protezlerdeki kanat uzantısının implantlara zarar gelmesini önlemek ve dengeli bir protez olmasını sağlamak için minimum seviyede tutulması istenmektedir. Kanat uzantısının 5 abutment veya daha fazla destek varlığında 20 milimetreden daha uzun olmaması, 4 abutment kullanıldığında ise 15 milimetreyi aşmaması gerekmektedir.

2. Üst çenede daha az kortikal kemik olduğundan dolayı bu kanat uzantısının üst çenede alt çeneden daha kısa olması gerektiği rapor edilmiştir.[24]

3. Yeterli ağız hijyenini sağlamak için protez alt sınır ve Alveolar sırt arasında boşluk yaklaşık 1 milimetre olmalıdır.[25]

Hibrit Protez Alt Yapı Dizaynı

Uzun süreli klinik başarı anahtarlarından biri implant protezini destekleyen metal alt yapıların tasarımı ve yapımıdır (Tablo 1). Bilgisayar destekli tasarım ve bilgisayar destekli üretim (CAD/CAM) protokollerindeki ilerlemeler titanyum ve zirkonyum alt yapıları popüler hale getirmiştir, I- ve L-bar tasarımlarının en iyi destek ve klinik ömrü sağladığı gösterilmektedir.[26]

TABLO 1: Hibrit protez alt yapı kriterleri.[26]

Yeterli dayanıklılığı sağlacak büyüklükte olmalıdır.
Ağız hijyeni kolaylıkla sağlayabilmelidir
Labial ve oklüzal yüzeylerde metalin minimal görüntülenmesi
Akrilik dişlerin ve protezin retansiyonunu sağlamak için alt yapıların stratejik olarak inceltilmesi gerekmektedir.

Alt yapılar 2 yöntem ile tasarlanmıştır. Birinci yöntemde Protezin büyük kısmı metal alt yapılardan oluşmaktadır, fakat yapay dişler ve minimal protez kaideleri metal olmayan bileşenlerdir. İkinci yöntemde, metal alt yapı oranı en aza indirilir ve protez çoğunlukla akrilik reçineden üretilmiş protez üsleri ve yapay dişlerden oluşur (wrap around tasarımı).[27]

Hibrit Protez Alt Yapılarında Kullanılan Materyaller

Döküm soy alaşımlar

Dental alaşımlarda dört soy metal kullanılır: altın, paladyum, gümüş ve platin.[26] Bu alaşımlar, tip III altın alaşımlarına benzer mekanik özellikler sağlar, ancak düşük maliyetlidir. Paladyum/gümüş matlaşma ve korozyona karşı dayanıklılık göstermektedir.[28] Erime sıcaklığını arttırmak için platin eklenir. Bağlayıcı bir oksit olarak eklenen demir aynı zamanda alaşımın gücünü de arttırır. Bu alaşımlar, yeterli bir esneklik modülüne, mukavemet, sertlik ve uzama özelliklerine sahiptir, ancak sarkma direnci düşüktür.[29] Bu alaşımların hibrit protezlerde kullanımını sınırlayan bir dezavantajı da porselenler ile birlikte kullanıldığı zaman yeşil renge dönüşme eğilimidir.[26,29]

Döküm baz metal alaşımlar

Bu metaller, nikel/krom, kobalt/krom ve demir bazlı alaşımlar kombinasyonlarına dayanmaktadır (Resim 4).[26] İnce bir krom oksit tabakası alaşım yüzeyini pasifize eden bir film tabakası sağlar. Stabiliteyi arttırmak, porselen bağlama ve stabil bir metal oksit oluşumunu kolaylaştırmak için, berilyum nikel/krom alaşımlar ile kullanılmıştır.[29] Baz metal alaşımları önemli sertlik, yüksek deformasyon mukavemetleri ve yüksek elastik modülüne sahiptirler. Ayrıca, soy alaşımlara göre daha ucuzdur, ancak manipüle edilmesi zor olduğundan yüksek işçilik maliyeti gerektirirler. Buna ek olarak, nikel ve nikel içeren alaşımlarla ilgili alerjiler belgelenmiştir.[28]

Titanyum altyapı (Kazınmış)

Bu metaller, metal ve metal-seramik protezler, implant ve iskelet protez altyapı için kullanılabilir.[29] Ticari olarak saf titanyum altıgen yakın kristal örgüye (α fazı) sahiptir, oksidasyona duyarlıdır.[28] Titanyum ve titanyum alaşımları mükemmel bir korozyon direncine, düşük özgül ağırlığa ve mükemmel biyouyumluluk özelliklerine sahiptir. Ayrıca dökme altın alaşımlarına benzer mekanik özelliklere sahip oldukları için maliyetleri de yüksektir. Bununla birlikte, yüksek erime noktaları, düşük yoğunluk ve döküm materyallerindeki elementler ile reaktivitesinden dolayı dökümleri zordur (Resim 5).[26]



RESİM 4: Baz metal hibrit protez altyapısı.



RESİM 5: Kazınmış titanyum altyapı.

Zirkonya altyapıları

Diş hekimliğinde kullanılan itriyum ile kısmen stabilite edilmiş polikristalin zirkonya (Y-TZP), tek kademeli bir seramik malzemedir (Resim 6). Yoğun bir polikristal yapı oluşturmak için, herhangi bir matris olmadan doğrudan kristalleri sinterlemek suretiyle oluşturulur. Klinik dişhekimliğinde kullanılan üç tip zirkonya vardır: tamamen sinterlenmiş; Kısmen sinterlenmiş zirkonya; Ve sinterlenmemiş zirkonya.[26] Yüksek biyouyumluluk, yüzeye düşük bakteri yapışması ve zirkon seramiklerinde olumlu kimyasal özellikler gösterilmiştir.[30] Ancak, implant destekli zirkonya restorasyonlarında, porselen yüzeyde meydana gelen kırıklar yaygın bir teknik komplikasyondur.[31]

Polieter Eter Keton (PEEK)

Termoplastik kompozit polimer, PEEK olarak bilinen ve son yıllarda popüler halde kullanılan bir materyaldir. Metal alerjisi olan, metal tadı ve metalin ağırlığından rahatsız olanlar veya protez altyapı ve tutucu görünümü hoş olmayan hastalar için uygundur (Resim 7). İnsan kemiğine benzer elastik özelliklere ve yüksek ağırlık mukavemet oranına sahiptir, korozyon hızı sıfırdır, su emme derecesi çok düşüktür ve radyolüsenttir. Bir başka malzeme, %20 seramik dolgu maddesi içeren PEEK'in bir modifikasyonu olan BioHPP'dir. Kemikle karşılaştırılabilir esnekliğe sahip, biyouyumlu, alerjik olmayan, sert bir malzemedir. Ayrıca, yüksek parlatma ve düşük emme özelliklerine, düşük plak afinitesi ve iyi bir aşınma direncine sahiptir.[32,33]

İmplant İle Sabitlenmiş Hibrit Alt Yapıları İçin Yönergeler

- Alt yapı materyalleri implantların üzerinde pasif uyum sağlamalıdır.
- Çiğneme ve parafonksiyonel alışkanlıklarla ilişkili olan çekme ve basma kuvvetlerine direnmelidir. Döküm başları yaklaşık 7 milimetre uzunluğunda ve 6 milimetre genişliğinde olmalıdır. CAD/CAM materyalleri biraz daha küçük boyutlara sahip olabilir.
- Alt yapı yeterli kalınlık ve yeterli genişlikte (1,5 ile 2 mm) tasarlanmalıdır
- Kantilever uzantıları, alt yapılarda kullanılan metal türüne, implantların sayısına ve yerine bağlıdır.



RESİM 6: Zirkonya altyapılı hibrit protez.



RESİM 7: Hibrit protez için değişik PEEK altyapı tipleri.

TABLO 2: Hastalarda komplikasyon sıklığı.[34]

Kayıtlı komplikasyonlar	Yaygınlık	Vaka sayısı
Mukozit	24%	12
Peri-implantitis	13.7%	7
Reçine dişlerinin kırılması	13.7%	7
Protez vidalarının kırılması	13.7%	7
Ağız hijyeni problemleri	7.8%	4
Dolgu malzemesinin kaybı	7.8%	4
Ülser	5.9%	3
Protez tabanının kırılması	5.9%	3
Yanak ve dudak ısırma	3.9%	2

Hibrit Protez Komplikasyonları

Hibrit protez diş hekimleri tarafından ağız problemlerini çözmek için yaygın bir şekilde kullanılmaya başlanmıştır. Ancak, bu protez tipi geleneksel bir tasarıma sahip değildir. Bu nedenle mekanik, fonetik veya inflamatuar komplikasyon ortaya çıkabilir. mandibulada maksiller çeneye oranla daha fazla komplikasyonlar görülmektedir. Üst çenede en sık görülen problemlerden bir kaçı reçine dişlerinin kırılması ve diksiyon problemleridir. Alt çenede ise, mukozit dudak ve yanak ısırmasıdır (Tablo 2).[34]

Aglietta ve ark., 5-10 yıllık implant destekli sabit protezi ve komplikasyonlarının sağkalımını değerlendirmiştir. 5 yıllık gözlem periyodu boyunca en sık görülen komplikasyonlar, kaplama materyalinin kırıkları (13.5%), peri-implantitis ve yumuşak doku komplikasyonları (8.5%), vida deliği restorasyonunun kaybı (5.4%), abutment veya vida gevşemesi (5.3%) ve sabit protezlerin retansiyon kaybı olmuştur (4.7%).[35]

Goodacre ve ark. yaptıkları meta analiz sonucunda implant destekli protezlerin en büyük mekanik komplikasyonun ve rezin dişlerin kırılması olduğunu bulmuştur.[36] Bunun yanında, Priest ve ark. aşınma veya çatlama nedeni ile takma dişin değiştirilmesi en sık karşılaşılan protez komplikasyonlarından bir tanesi olarak göstermiştir, kantilever yapılarda meydana gelen çatlamanında oldukça sık rastlandığını bulgulamışlardır.[37]

Bunun yanında immediat yüklenen uygulamalarda ise, en sık rastlanan komplikasyonun protezin tesliminden birkaç ay sonra gözlemlenen metal alt yapının olmadığı geçici protez kırıkları olarak bildirilmektedir.[37]

Mukozit

Sıklıkla ağız içinde görülen normal mukozanın ülseratif ve inflamatuar reaksiyonlar zinciriyle bozulmasıdır. Hibrit protezlerin distal uzantısının fazla uzatılması ile oral hijyenin düzgün bir şekilde yapılamamasından dolayı gerçekleşir. Akrilik protezin temizlenmesini kolaylaştırmak ve hastaya uygun ağız hijyenini uygulamasını sağlamak için hibrit protezin altının bir miktar daha açılması gerekmektedir.[34]

Reçine dişlerinin kırılması

Reçine dişlerinin kırılması oklüzal ayarlamanın yetersiz olması nedeniyle genellikle üst çenede meydana gelir. Ayrıca, yanlış dikey boyut ölçümleri bu soruna neden olabilir. Bu problem kendi kendine polimerize olabilen reçine ile kolayca çözülebilmektedir.[34]

Peri-implantitis

Oral implantların çevresindeki peri-implantitis, süpürasyon ve kanama ile ilişkili destek kemiğin hızlı kaybı ile sonuçlanan, sert ve yumuşak dokuları etkileyen inflamatuar bir süreçtir. Başka bir sebep ise, metal yapının nonpasif uyumu veya malokluzyondur. Ayrıca, hasta ile ilişkili faktörler (sigara içme, sistemik hastalıklar, plak kontrolü) de peri-implantitis sebeplerindendir.[38] Protezin çıkarılması ve ilgili bölgenin peri implantitis tedavi protokolüne uygun rehabilite edilmesi sağlanmaktadır.[34]

İmplant kırığı

Diş implantlarının kırılması nadir görülen bir fenomendir. Biyomekanik ve fizyolojik aşırı yük, diş implantlarının kırılmasının en yaygın nedenleridir. Aşırı yüklenme parafonksiyonel alışkanlıklar ve protez tasarımı ilişkilendirilebilir. Kırıkların sebepleri diş implantlarının üretimi, bruksizm veya büyük oklüzal kuvvetler, üst yapı tasarımı, implant lokalizasyonu, implant çapı, metal yorgunluğu ve implantın çevresindeki kemik rezorpsiyonundaki başarısızlıkları da içerir. Buna ek olarak, protez restorasyonlarında kullanılan metallerin galvanik aktivitesi bir neden olarak gösterilebilmektedir.[39]

İmplant kırığı tedavisi için üç yöntem önerilmiştir:[40]

- Kırılan implantın çıkarılması implantın yenilenmesi ve yeni bir protez oluşturması.
- Kırık parçanın gömülü bırakılarak mevcut protezin yenilenmesi.
- Kırık implantın yenilenmesi ve protezin mevcut duruma uyumlanması.

Dolgu malzemesinin kaybı

Protez vida yuvalarının kapatılmasında kullanılan dolgu malzemesi kaybı, geçici bir malzeme kullanmaktan kaynaklanabilir. Bu komplikasyon, kompozit malzemenin kullanılmasıyla kolaylıkla çözülebilir.[34]

Yanak ve dudak ısırma

Genellikle protezin ayarlanamamasından kaynaklanır, birkaç gün sonra çözülür. Çözülmez ise oklüzyonun

değerlendirilmesi ve overjet-overbite ilişkisinin tekrardan gözden geçirilmesi gerekmektedir.[34]

SONUÇ

Günümüzde, artmış teknolojik gelişmelerle beraber, implant destekli uygulamaların kullanımı yaygınlaşmıştır. Bu güncel gelişmeler ile beraber hastaların beklentisi implant tedavisi uygulanması aşamasındaki süreçlerin kısalması yönünde olmuştur. Bu nedenle, immediat yükleme prosedürleri de hastalar tarafından son yıllarda özellikle tercih edilmektedir. Bu aşamaların hasta ve hekim tarafından yeterli başarı oranı ile tamamlanmasını takiben artmış beklentiler yapılacak olan daimi protezin üzerinde yoğunlaşmıştır. Özellikle kullanılan materyal seçeneklerinin çoğalması ve CAD-CAM sistemlerinin gelişmesiyle vidalı restoratif bir seçenek olan hibrit protezlerin tercih edilmesi popülarite kazanmıştır. Yeterli hassasiyette hazırlanan hibrit protezler ise; sergiledikleri değişik avantajlar sayesinde, literatürde gösterdikleri uzun dönem başarı oranlarıyla güncel Diş Hekimliği pratiğinde kendilerine önemli bir yer bulmuştur.

KAYNAKLAR

1. Cochran DL. The evidence for immediate loading of implants. J Evid Based Dent Pract. 2006;6(2):155-63. doi: 10.1016/j.jebdp.2006.04.018.
2. Cochran DL, Morton D, Weber HP. Consensus statements and recommended clinical procedures regarding loading protocols for endosseous dental implants. Int J Oral Maxillofac Implants. 2004;19 Suppl:109-13.
3. Wang HL, Ormianer Z, Palti A, Perel ML, Trisi P, Sammartino G. Consensus conference on immediate loading: the single tooth and partial edentulous areas. Implant Dent. 2006;15(4):324-33. doi: 10.1097/01.id.0000246248.55038.3a.
4. Gallucci GO, Benic GI, Eckert SE, Papaspyridakos P, Schimmel M, Schrott A, et al. Consensus statements and clinical recommendations for implant loading protocols. Int J Oral Maxillofac Implants. 2014;29 Suppl:287-90. doi: 10.11607/jomi.2013.g4.
5. Schwarz F, Sanz-Martín I, Kern JS, Taylor T, Schaer A, Wolfart S, et al. Loading protocols and implant supported restorations proposed for the rehabilitation of partially and fully edentulous jaws. Camlog Foundation Consensus Report. Clin Oral Implants Res. 2016;27(8):988-92. doi: 10.1111/clr.12736.
6. Asawa N, Bulbule N, Kakade D, Shah R. Angulated implants: an alternative to bone augmentation and sinus lift procedure: systematic review. J Clin Diagn Res. 2015;9(3):ZE10-3. doi: 10.7860/JCDR/2015/11368.5655.
7. Maló P, Rangert B, Nobre M. "All-on-Four" immediate-function concept with Brånemark System implants for completely edentulous mandibles: a retrospective clinical study. Clin Implant Dent Relat Res. 2003;5 Suppl 1:2-9. doi: 10.1111/j.1708-8208.2003.tb00010.x.
8. Maló P, Rangert B, Nobre M. All-on-4 immediate-function concept with Brånemark System implants for completely edentulous maxillae: a 1-year retrospective clinical study. Clin Implant Dent Relat Res. 2005;7 Suppl 1:S88-94. doi: 10.1111/j.1708-8208.2005.tb00080.x.
9. Ozan O, Kurtulmus-Yilmaz S. Biomechanical comparison of different implant inclinations and cantilever lengths in all-on-4 treatment concept by three-dimensional finite element analysis. Int J Oral Maxillofac Implants. 2018;33(1):64-71. doi: 10.11607/jomi.6201.
10. Maló P, Araújo Nobre MD, Lopes A, Rodrigues R. Double full-arch versus single full-arch, four implant-supported rehabilitations: a retrospective, 5-year cohort study. J Prosthodont. 2015;24(4):263-70. doi: 10.1111/jopr.12228.
11. Ayali A, Altagar M, Ozan O, Kurtulmus-Yilmaz S. Biomechanical comparison of the All-on-4, M-4, and V-4 techniques in an atrophic maxilla: A 3D finite element analysis. Comput Biol Med. 2020;123:103880. doi: 10.1016/j.compbiomed.2020.103880.
12. Penarrocha-Diago M, Penarrocha-Diago M, Zaragozí-Alonso R, Soto-Penaloza D, On Behalf Of The Ticare Consensus M. Consensus statements and clinical recommendations on treatment indications, surgical procedures, prosthetic protocols and complications following All-On-4 standard treatment. 9th Mozo-Grau Ticare Conference in Quintanilla, Spain. J Clin Exp Dent. 2017;9(5):e712-e5. doi: 10.4317/jced.53759.
13. Maló P, Nobre Md, Lopes A. Immediate loading of 'All-on-4' maxillary prostheses using trans-sinus tilted implants without sinus bone grafting: a retrospective study reporting the 3-year outcome. Eur J Oral Implantol. 2013;6(3):273-83.
14. Balshi TJ, Wolfinger GJ. Conversion prosthesis: a transitional fixed implant-supported prosthesis for an edentulous arch--a technical note. Int J Oral Maxillofac Implants. 1996;11(1):106-11.
15. Hashemzadeh S, Yilmaz B, Zugaro F, McGlumphy E. An alternative conversion technique for fabricating an interim fixed implant-supported complete arch prosthesis. J Prosthet Dent. 2016;116(5):647-51. doi: 10.1016/j.prosdent.2016.05.004.
16. Ozan O, Pekperdahci T, Kocyigit D, Yilmaz B. A technique to fabricate an interim implant-supported fixed complete denture for immediate loading. J Oral Implantol. 2021;47(4):318-23. doi: 10.1563/aaid-joi-D-19-00374.
17. Egilmez F, Ergun G, Cekic-Nagas I, Bozkaya S. Implant-supported hybrid prosthesis: Conventional treatment method for borderline cases. Eur J Dent. 2015;9(3):442-8. doi: 10.4103/1305-7456.163324.
18. Misch CE. Contemporary Implant Dentistry. 3rd ed. Elsevier Health Sciences; 2007.
19. Bilhan SA, Bilhan H. Hibrit protezler: hekimler için cankurtaran bir tedavi çözümü. İstanbul Dişhekimleri Odası Yayını. 2011;142:60-2.
20. Sipahi C, Aydıntuğ YS. Mandibular defektin protetik rehabilitasyonu: olgu sunumu. Gülhane Tıp Derg. 2011;53:56-9.
21. Çekïç Nagaş I, Ergün G, Yilmaz D. Aşırı rezorbe alt ve üst dişsiz arkların implant destekli protetik rehabilitasyonu. Turkiye Klinikleri J Dental Sci. 2007;13:71-7.
22. Cobb GW Jr, Metcalf AM, Parsell D, Reeves GW. An alternate treatment method for a fixed-detachable hybrid prosthesis: a clinical report. J Prosthet Dent. 2003;89(3):239-43. doi: 10.1067/mpr.2003.39.
23. Yavuz MS, Aras MH, Uzun D. Üst çene estetik alanda mini dental implant. Atatürk Üniversitesi Diş. 2008;18(2):66-9.
24. Haraldson T. A photoelastic study of some biomechanical factors affecting the anchorage of osseointegrated implants in the jaw. Scand J Plast Reconstr Surg. 1980;14(3):209-14. doi: 10.3109/02844318009106712.

25. Gonzalez J. The evolution of dental materials for hybrid prosthesis. Open Dent J. 2014;8:85-94. doi: 10.2174/1874210601408010085.
26. Drago C, Howell K. Concepts for designing and fabricating metal implant frameworks for hybrid implant prostheses. J Prosthodont. 2012;21(5):413-24. doi: 10.1111/j.1532-849X.2012.00835.x.
27. Haroun F, Ozan O. Evaluation of stresses on implant, bone, and restorative materials caused by different opposing arch materials in hybrid prosthetic restorations using the all-on-4 technique. Materials (Basel). 2021;14(15):4308. doi: 10.3390/ma14154308.
28. Manappallil JJ. Basic Dental Materials. New Delhi: Jaypee Brothers Medical Publishers Pvt. Limited; 2010.
29. Kenneth J. Anusavice D, Shen C, Ralph Rawls H. Phillips' Science of Dental Materials. 12th ed. Saunders: Elsevier Health Sciences; 2012.
30. Guess PC, Att W, Strub JR. Zirconia in fixed implant prosthodontics. Clin Implant Dent Relat Res. 2012;14(5):633-45. doi: 10.1111/j.1708-8208.2010.00317.x.
31. Larsson C, Vult von Steyern P. Five-year follow-up of implant-supported Y-TZP and ZTA fixed dental prostheses. A randomized, prospective clinical trial comparing two different material systems. Int J Prosthodont. 2010;23(6):555-61.
32. Zoidis P, Papathanasiou I, Polyzois G. The use of a modified poly-ether-ether-ketone (peek) as an alternative framework material for removable dental prostheses. A Clinical Report. J Prosthodont. 2016;25(7):580-4. doi: 10.1111/jopr.12325.
33. Cevik P, Schimmel M, Yilmaz B. New generation CAD-CAM materials for implant-supported definitive frameworks fabricated by using subtractive technologies. Biomed Res Int. 2022;2022:3074182. doi: 10.1155/2022/3074182.
34. Real-Osuna J, Almendros-Marqués N, Gay-Escoda C. Prevalence of complications after the oral rehabilitation with implant-supported hybrid prostheses. Med Oral Patol Oral Cir Bucal. 2012;17(1):e116-21. doi: 10.4317/medoral.17099.
35. Aglietta M, Siciliano VI, Zwahlen M, Brägger U, Pjetursson BE, Lang NP, et al. A systematic review of the survival and complication rates of implant supported fixed dental prostheses with cantilever extensions after an observation period of at least 5 years. Clin Oral Implants Res. 2009;20(5):441-51. doi: 10.1111/j.1600-0501.2009.01706.x.
36. Goodacre CJ, Bernal G, Rungcharassaeng K, Kan JY. Clinical complications with implants and implant prostheses. J Prosthet Dent. 2003;90(2):121-32. doi: 10.1016/S0022-3913(03)00212-9.
37. Priest G, Smith J, Wilson MG. Implant survival and prosthetic complications of mandibular metal-acrylic resin implant complete fixed dental prostheses. J Prosthet Dent. 2014;111(6):466-75. doi: 10.1016/j.prosdent.2013.07.027.
38. Dilsiz A, Zihni M, Yavuz M. Peri-implant hastalıklar. Cumhuriyet Dental Journal. 2008;11(1)59-65.
39. Gealh WC, Mazzo V, Barbi F, Camarini ET. Osseointegrated implant fracture: causes and treatment. J Oral Implantol. 2011;37(4):499-503. doi: 10.1563/AAID-JOI-D-09-00135.1.
40. Balshi TJ. An analysis and management of fractured implants: a clinical report. Int J Oral Maxillofac Implants. 1996;11(5):660-6.